

# Diagnosis dan penatalaksanaan Kebocoran cairan serebrospinal

**Yan Edward, Bestari J Budiman, Sukri Rahman**

Bagian THT-KL Fakultas Kedokteran Universitas Andalas Padang

## ABSTRAK

Kebocoran cairan serebrospinal (CSS) terjadi apabila terdapat defek pada tulang dan dura di dasar tengkorak, sehingga menyebabkan hubungan langsung antara ruang subarachnoid dengan ekstrakranial. Kebocoran CSS dapat berupa rinore CSS atau otore CSS, dari berbagai laporan rinore CSS lebih sering terjadi. Kebocoran CSS dapat disebabkan oleh trauma dan nontrauma, namun paling sering akibat trauma dasar tengkorak. Peningkatan angka kejadian trauma kraniofasial yang berat dan pendekatan bedah dasar tengkorak yang semakin agresif telah meningkatkan kejadian kebocoran CSS. Kebocoran CSS berisiko menimbulkan keadaan yang berbahaya akibat infeksi *ascending* yang dapat menimbulkan meningitis.

Diagnosis bertujuan untuk menetapkan adanya kebocoran dan lokasi dari kebocoran CSS. Diagnosis dapat ditegakkan berdasarkan gambaran klinis, pemeriksaan elektroforesis cairan, identifikasi defek pada dasar tengkorak secara visual dan pemeriksaan radiologi. Penatalaksanaan kebocoran CSS bervariasi sesuai dengan etiologi dan lokasinya. Terdapat beberapa pilihan untuk penatalaksanaan berupa observasi, penurunan tekanan intrakranial dan tindakan operasi untuk identifikasi dan penutupan kebocoran.

**Kata kunci :** Kebocoran cairan serebrospinal (CSS), rinore CSS, otore CSS

## ABSTRACT

*Cerebrospinal fluid (CSF) leak occurs when there is an osseous and dural defect at the skull base, with direct communication of the subarachnoid space to the extracranial space. CSF leaks are composed of CSF rhinorrhea or otorrhea, CSF rhinorrhea is more common than CSF otorrhea in most reported series. CSF leaks can result from traumatic or nontraumatic in origin, but most CSF leaks are caused by traumatic fractures of the skull base. The increasing number of severe craniofacial injuries and the more aggressive surgical approach to skull base led to an increased number of patients presenting with CSF leak. A CSF leak is potentially very serious because of the risk of an ascending infection which could produce meningitis.*

*The diagnosis is intended to recognize of the extracranial CSF and precise localization of its site of leakage. The diagnosis of a CSF leak is based on the clinical evaluation, the electrophoresis of the drainage, the visual identification of a skull base defect and radiologic findings. The management of CSF leaks varies with etiology and site. Various treatment options are available to manage a CSF leak including observation, decreasing intracranial pressure and surgical identification and closure of the leak.*

**Keywords:** Cerebrospinal fluid (CSF) leak, CSF rhinorrhea, CSF otorrhea

**Kontak :** sukri\_rahman@yahoo.com

## I. PENDAHULUAN

Diagnosis dan penatalaksanaan kebocoran cairan serebrospinal (CSS) dari intrakranial masih merupakan tantangan. Penentuan adanya kebocoran CSS maupun lokasinya sering sulit karena tidak mudah membedakan cairan serebrospinal dengan cairan lain.<sup>1</sup>

Peningkatan angka kejadian trauma kraniofasial yang berat dan pendekatan bedah dasar tengkorak yang semakin agresif telah meningkatkan kejadian kebocoran CSS, bersamaan dengan itu diikuti perubahan teknik diagnosis, penentuan lokasi dan penatalaksanaannya.<sup>1,2</sup>

Kebocoran CSS yang tidak terdiagnosis dapat menimbulkan komplikasi yang berat bahkan dapat mengancam nyawa. Meningitis bakterialis merupakan penyebab utama morbiditas dan mortalitas pada kasus ini. Hal ini menuntut para klinisi untuk dapat menentukan adanya kebocoran, lokasi dan selanjutnya melakukan penatalaksanaan yang tepat.

Penatalaksanaan kebocoran CSS bervariasi sesuai dengan penyebab dan lokasi kebocoran.<sup>1,3,4</sup>

Berdasarkan manifestasi klinis kebocoran CSS sering dibedakan menjadi rinore CSS dan otore CSS, sehingga dalam pembicaraan selanjutnya akan dibedakan berdasarkan klasifikasi ini.<sup>1</sup>

## II. ANATOMI DAN FISILOGI CSS

Meningen merupakan lapisan pembungkus otak yang berada di bagian dalam dari tulang tengkorak. Meningen berfungsi untuk melindungi otak, membentuk suatu struktur penunjang untuk arteri, vena dan sinus-sinus serta membentuk ruang yang berisi CSS yang sangat penting untuk mempertahankan fungsi normal dari otak. Meningen terdiri dari tiga lapis yaitu duramater (dura) yang merupakan lapisan kenyal dan relatif tebal yang merupakan bagian terluar, arachnoidmater (arachnoid) lapisan tengah yang tipis serta piamater (pia) lapisan paling dalam.<sup>5</sup>

Arachnoid dipisahkan dari piamater oleh ruang subarachnoid, yang berisi CSS, trabekula

arachnoid, vaskuler dan kadang-kadang serat saraf. Ruang yang berisi cairan ini membantu menjaga keseimbangan tekanan cairan ekstraseluler di otak.<sup>5</sup>

CSS merupakan cairan jernih yang fungsinya mirip cairan darah untuk menyediakan nutrisi namun mengandung sedikit protein, kadar glukosa lebih kurang 2/3 kadar glukosa darah dan konsentrasi ion yang berbeda dengan darah.<sup>5</sup>

CSS diproduksi rata-rata 450-750 ml per hari (0,3 - 0,35 ml/ menit) terutama oleh plexus tekanan 1,5-7 cm H<sub>2</sub>O. Pada perbedaan tekanan yang rendah granula akan menutup dan aliran *retrograde* (balik) dicegah. Total volume CSS pada dewasa lebih kurang 90-150 ml.<sup>6,7</sup>

Meskipun tidak sepenuhnya benar bila dikatakan otak terapung dalam CSS, tapi pada kenyataannya otak hanya kontak minimal dengan neurokranium. Bersama dengan meningen dan tulang tengkorak, CSS melindungi otak dari trauma. CSS di ruang subarachnoid memberikan daya apung terhadap otak untuk mencegah berat otak menekan akar saraf kranial dan pembuluh darah di dasar otak pada saat posisi kepala tegak.<sup>5</sup>

Tekanan intrakranial adalah merupakan tekanan dari CSS, terjadinya peningkatan tekanan ini menandakan adanya suatu kelainan.<sup>8</sup> Nilai normalnya adalah 5-15 cm H<sub>2</sub>O (pada pengukuran di sisterna lumbal, posisi berbaring). Tekanan ini juga bervariasi sepanjang hari, dan dipengaruhi juga oleh umur, aktivitas, siklus jantung dan fase pernafasan. Tekanan CSS juga meningkat kira-kira 4 cm H<sub>2</sub>O ketika bersin, tertawa dan parasut valsava. Dikatakan terjadi peningkatan tekanan intrakranial apabila tekanan mencapai 20-30 cm H<sub>2</sub>O.<sup>7</sup>

### III. RINORE CSS

#### 3.1 Klasifikasi dan Etiologi

Klasifikasi rinore CSS mengikuti modifikasi pembagian menurut Ommaya seperti gambar 2. Pembagian ini berdasarkan etiologi dan manifestasi klinis, yang berimplikasi pada penatalaksanaan selanjutnya. Rinore CSS dapat disebabkan oleh trauma atau nontrauma. Defek akibat trauma dapat disebabkan oleh kecelakaan atau tindakan pembedahan/ operasi. Pada sebagian besar laporan, trauma akibat kecelakaan merupakan penyebab

koroideus ventrikel lateral dan ventrikel empat, selanjutnya meninggalkan sistem ventrikel dan masuk ruang subarachnoid mengelilingi medulla spinalis dan otak untuk jadi bantalan dan memberi nutrisi bagi otak. Selanjutnya CSS akan diabsorpsi ke sistem vena melalui granula-granula arachnoid, terutama granula-granula yang menonjol ke sinus sagital superior dan lakuna lateral, yang bertindak sebagai katup satu arah. Untuk terjadinya aliran CSS melalui granula ini memerlukan perbedaan terbanyak (80%) rinore CSS sedangkan trauma akibat operasi baik intrakranial maupun ekstrakranial adalah 9%-16% kasus dan nontrauma sebanyak 4%-10% kasus rinore CSS.<sup>1,3,2,7</sup>

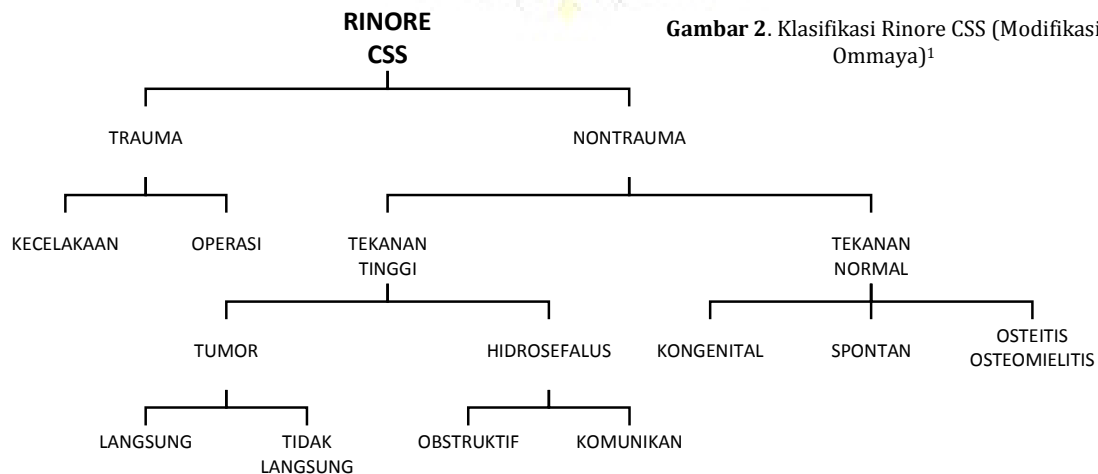
Beberapa laporan lain memberikan angka yang berbeda. Gassner HG dkk, melaporkan dari 95 kasus rinore CSS, operasi bedah saraf merupakan penyebab terbanyak yaitu 49,5% diikuti trauma 24,2%, spontan 14,7% dan operasi rinologi pada 11,6% kasus.<sup>9</sup>

Tindakan operasi yang paling sering menyebabkan rinore CSS adalah operasi intrakranial (8-16%) diikuti operasi hidung dan sinus paranasal (0,9%).<sup>2</sup> Peneliti sebelumnya melaporkan bahwa bedah sinus endoskopi fungsional (BSEF/FESS) merupakan penyebab trauma operasi terbanyak menimbulkan rinore CSS. Perbedaan utama antara trauma akibat kecelakaan dengan akibat tindakan bedah adalah ukuran defek tulang dan dura yang mengalami kerusakan. Defek yang ditimbulkan pada trauma akibat kecelakaan biasanya berupa retakan sedangkan akibat pembedahan berupa kehilangan tulang dengan ukuran mulai dari beberapa milimeter sampai lebih dari 2 cm.<sup>7</sup>

Trauma juga dapat disebabkan instrumentasi seperti pernah dilaporkan akibat pemasangan pipa nasogastrik, pipa endotrakeal dan termometer intranasal.<sup>10</sup>

Berdasarkan waktu munculnya rinore CSS akibat trauma dibedakan atas segera yaitu dalam 48 jam setelah trauma dan lambat (*delayed*) setelah 48 jam.

Kebocoran CSS nontrauma dapat terjadi dengan peninggian tekanan intrakranial dan dengan tekanan intrakranial yang normal.<sup>1</sup> Kebocoran dengan peninggian tekanan



Gambar 2. Klasifikasi Rinore CSS (Modifikasi Ommaya)<sup>1</sup>

intrakranial lebih sering terjadi, keadaan ini dapat disebabkan oleh tumor dan hidrosefalus.<sup>11</sup> Tumor merupakan penyebab lebih dari setengah kasus rinore CSS akibat nontrauma, yang dapat terjadi akibat langsung karena erosi tulang atau akibat tidak langsung peningkatan tekanan intrakranial. Hidrosefalus baik yang obstruktif maupun komunikan juga meningkatkan tekanan intrakranial.<sup>11</sup> Kebocoran CSS nontrauma dengan tekanan normal dan sering disebut sebagai nontrauma primer (spontan) ditemukan pada kelainan kongenital, osteitis, osteomielitis, erosi tulang akibat ensefalokel yang kecil dan sering tanpa penyebab yang jelas (idiopatik).<sup>1,2</sup>

### 3.2 Lokasi

Berbagai laporan memberikan hasil yang beragam mengenai lokasi kebocoran pada rinore CSS. Namun sebagian besar mendapatkan lokasi yang paling sering kebocoran CSS akibat trauma kecelakaan yaitu atap etmoid dan fossa kribriiformis. Hal ini terjadi karena tulang yang tipis dan lapisan dura yang melekat erat ke tulang pada daerah tersebut. Sedangkan pada trauma operasi, lokasi yang paling sering adalah atap etmoid, sphenoid dan fossa kribriiformis.<sup>1,7,12</sup>

Fossa kribriiformis dan atap etmoid yang merupakan lapisan tulang yang paling tipis dari dasar tengkorak juga merupakan lokasi yang paling sering rinore CSS akibat nontrauma.<sup>12</sup>

McMains KC dkk yang melaporkan 92 kasus rinore CSS mendapatkan lokasi kebocoran berdasarkan etiologi seperti pada tabel 1.<sup>12</sup>

**Tabel 1.** Lokasi kebocoran rinore CSS berdasarkan etiologi.<sup>12</sup>

ETIOLOGI	LOKASI (%)			
	Atap Etmoid	Resesus Frontal	Fossa Kribriiform	Sfenoid
Trauma	27	-	56	17
FESS/BSEF	74	13	9	4
Operasi				
B.Saraf	6	-	-	94
Ensefalokel	27	-	27	46
Idiopatik	58	-	42	-

### 3.3 Patofisiologi

Faktor-faktor yang berperan untuk terjadinya kebocoran CSS baik akibat trauma maupun nontrauma hampir sama yaitu adanya kebocoran arachnoid dan dura serta tulang tengkorak dan gradien tekanan CSS baik kontinu maupun intermiten yang lebih tinggi dari kekuatan tegangan pada jaringan yang mengalami kerusakan.<sup>2</sup>

#### 3.3.1 Rinore CSS akibat trauma

Kebocoran CSS akibat trauma dapat terjadi karena trauma kecelakaan dan trauma operasi. Kebocoran CSS akibat trauma biasanya akan kelihatan segera setelah trauma (48 jam pasca trauma) sekalipun dapat juga beberapa hari sampai beberapa minggu kemudian.<sup>1,12</sup>

Tidak segera terlihat adanya kebocoran CSS pada sebagian kasus dapat disebabkan oleh tidak terjadinya peningkatan tekanan intrakranial yang segera. Kebocoran baru terjadi setelah terjadi lisis bekuan darah pada daerah fistel setelah beberapa hari, menghilangnya edema jaringan lunak, kontraksi pinggir luka, hilangnya vaskularisasi dan nekrosis jaringan lunak dan tulang sekitar luka. Kebocoran setelah penyembuhan dura pun masih mungkin terjadi, karena terjadi herniasi melalui garis fraktur. Terjadinya perubahan fisiologis tekanan CSS dapat menyebabkan progresifitas herniasi ini dan pada akhirnya menyebabkan *dehiscence* dan kebocoran CSS.<sup>1</sup>

Cedera terhadap fossa kribriiformis dapat terjadi pada saat pendekatan ke etmoid anterior dan resesus frontal atau pada saat reseksi konkha media yang terlalu dekat ke dasar tengkorak. Lamela lateral dari fossa kribriiformis merupakan lokasi yg paling sering mengalami cedera. Kejadian ini sering terjadi pada operasi BESF sebelah kanan, karena sebagian besar operator *right handed*, sehingga terdapat kecenderungan endoskop mengarah ke medial. Pengarahan kepala pasien ke operator dapat mencegah kecenderungan ini. Kecenderungan ini akan bertambah jika operator duduk waktu melakukan operasi.<sup>7</sup> Lokasi fossa kribriiformis yang rendah (Keros III) juga merupakan faktor risiko kemungkinan ini terjadi.<sup>13</sup>

Kebocoran atap etmoid sering terjadi pada atap etmoid posterior. Hal ini biasanya terjadi pada dasar tengkorak yang tipis dan sinus maksila yang besar (*high pneumatized*) yang meluas ke medial dan superior yang menyebabkan pneumatisasi dan ketinggian etmoid posterior berkurang.<sup>7</sup>

Kebocoran CSS akibat operasi bedah saraf dapat terjadi akibat berbagai jenis operasi, yang paling sering akibat hipofisektomi transfenoid, yang terjadi antara 0,5-15% kasus.<sup>14</sup> Kebocoran biasanya terjadi jika tindakan bedah menimbulkan kerusakan pada diafragma sella.<sup>7</sup>

#### 3.3.2 Rinore CSS akibat nontrauma

Rinore CSS akibat tumor dapat terjadi secara langsung atau tidak langsung. Secara langsung, tumor menginvasi dasar tengkorak bagian anterior sehingga menimbulkan defek yang luas. Tumor dapat berasal dari otak yang meluas ke rongga hidung atau sebaliknya tumor sinonasal yang meluas ke intrakranial. Pada keadaan ini tekanan intrakranial biasanya normal. Secara tidak langsung tumor menyebabkan sumbatan aliran CSS sehingga terjadi peningkatan tekanan intrakranial dan menimbulkan hidrosefalus.<sup>7</sup>

Peningkatan tekanan intrakranial ini menyebabkan erosi dan kelemahan tulang dan berakhir dengan fraktur tulang dan kebocoran CSS. Terjadinya rinore CSS pada kasus ini biasanya karena adanya siklus fisiologi tekanan CSS yang berubah-ubah tiap beberapa detik, perubahan ini dapat mencapai kenaikan 8 cmH<sub>2</sub>O, dalam keadaan normal, kenaikan tekanan ini tidak akan menyebabkan kebocoran CSS, kecuali ada faktor-faktor pencetus.<sup>1</sup>

Rinore CSS nontrauma juga dapat disebabkan kelainan kongenital. Rinore CSS pada keadaan ini terjadi akibat malformasi perkembangan dasar

tengkorak seperti *dehiscent* kongenital atau herniasi dura kongenital.<sup>1,7</sup>

Rinore CSS nontrauma meskipun jarang, dapat disebabkan oleh penipisan dan kelemahan tulang dasar tengkorak akibat osteitis atau osteomielitis.<sup>1</sup>

Schlosser RJ dkk melaporkan bahwa rinore CSS spontan berhubungan dengan sindrom *empty sella*.<sup>15</sup>

### 3.4 Gambaran Klinis

#### 3.4.1 Rinore CSS akibat trauma

Anamnesis yang lengkap merupakan langkah pertama dalam membuat diagnosis kebocoran CSS.<sup>16</sup> Gejala utama rinore CSS adalah adanya cairan bening yang mengalir dari hidung. Pada kasus trauma, lebih kurang 55 % kasus rinore CSS muncul dalam 48 jam setelah trauma, menjadi 70% pada akhir minggu pertama ketika edema yang menghambat aliran kebocoran CSS menghilang.<sup>1</sup>

Hiposmia atau anosmia merupakan keluhan tambahan lainnya yang terjadi pada 60% - 80% kasus rinore CSS sebagai akibat kerusakan saraf olfaktorik akibat fraktur fossa kribiformis.<sup>1</sup>

Nyeri kepala dan gangguan penglihatan akibat peningkatan tekanan intrakranial dapat terjadi (20% kasus). Lebih kurang 20% kasus rinore CSS datang dengan meningitis sebagai gejala awalnya, sebagian besar kasus ini merupakan kasus trauma yang terlambat di tangani. Secara umum risiko terjadinya meningitis pada tiga minggu pertama setelah trauma kepala sebelum repair kebocoran CSS dilaporkan bervariasi antara 3% sampai 11%.<sup>1,16</sup>

Rinore CSS pasca operasi paling sering disebabkan oleh pengangkatan tumor hipofise transfenoid yang terjadi lebih kurang 0,5% - 15% pasien yang dilakukan tindakan ini. Rinore CSS juga dapat sebagai komplikasi pengangkatan tumor dasar tengkorak lainnya seperti meningioma olfaktorik atau esthesio neuroblastoma dan operasi endoskopi sinus.<sup>1,14</sup>

#### 3.4.2 Rinore CSS nontrauma

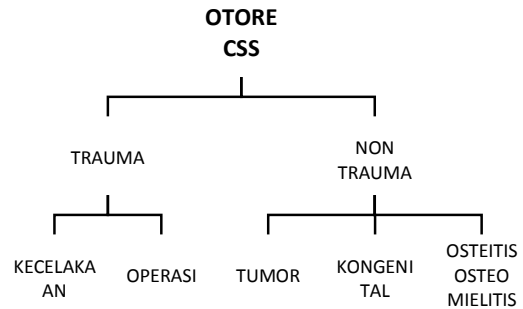
Rinore CSS nontrauma dapat tidak terdiagnosis sampai bertahun-tahun. Pasien biasanya datang karena keluarnya cairan jernih dari hidung. Jumlah cairan hidung yang keluar biasanya lebih banyak pada kasus nontrauma dari pada pada kasus trauma.<sup>1</sup>

Pneumokel intrakranial jarang didapatkan, demikian juga halnya anosmia dan meningitis. Nyeri kepala adalah keluhan yang sering pada kasus ini. Rinore CSS nontrauma lebih sering terjadi pada dewasa umur lebih dari 30 tahun, wanita lebih sering dengan perbandingan pria dan wanita 1:2, pasien dengan obesitas, adanya tinnitus yang pulsatif dan kadang-kadang dengan gangguan keseimbangan.<sup>17</sup>

## IV. OTORE CSS

### 4.1 Klasifikasi dan Etiologi

Meskipun tidak ada klasifikasi oture CSS yang dapat diterima secara umum, namun pada prinsipnya tetap berupa trauma dan nontrauma. (Gambar.3)<sup>1,17</sup>



Gambar 3. Klasifikasi Oture CSS.<sup>1</sup>

Oture CSS trauma dapat disebabkan oleh kecelakaan atau operasi. Pada oture CSS, sebagian besar laporan mendapatkan trauma akibat kecelakaan merupakan penyebab terbanyak, berupa fraktur tulang temporal.<sup>1</sup> Savva A dkk, yang melaporkan 92 kasus oture CSS mendapatkan hasil yang berbeda, sebagian besar (58%) disebabkan oleh trauma yang berhubungan dengan operasi diikuti akibat trauma kecelakaan (32%) dan nontrauma (11%) berupa oture spontan pada 8 kasus dan 2 kasus karena erosi tulang sebagai akibat infeksi telinga tengah kronis.<sup>17</sup>

Faktur tulang temporal longitudinal lebih sering menyebabkan oture CSS daripada fraktur transversal. Keadaan ini sering diikuti robekan membran timpani yang menjadi jalan keluarnya CSS ke liang telinga. Sebaliknya fraktur tulang temporal transversal biasanya membran timpani utuh. Bila fraktur ini menyebabkan kebocoran CSS ke telinga tengah maka cairan ini akan mengalir ke nasofaring melalui tuba eustachius.<sup>1</sup>

Sementara penyebab nontrauma sangat jarang, dapat terjadi karena kelainan kongenital, tumor atau osteitis atau osteomielitis. Pada oture CSS peranan peninggian tekanan intrakranial sebagai faktor presipitasi terjadinya kebocoran CSS belum jelas.<sup>1</sup>

### 4.2 Lokasi

Menentukan kebocoran CSS yang melalui tulang temporal relatif sulit karena sistem sel-sel udara (*air cells*) yang kompleks sehingga memungkinkan berbagai jalan (rute) kebocoran CSS.<sup>17</sup>

Lokasi defek paling sering terdapat pada tegmen timpani, tegmen mastoid, perilabirin, translabirin dan fossa posterior.<sup>17</sup>

### 4.3 Patofisiologi

Secara umum kebocoran CSS terjadi apabila arachnoid, dura, tulang dan mukosa tembus yang berakibat aliran CSS ke ekstrakranial.<sup>17,18</sup>

Oture CSS adalah CSS yang keluar melalui liang telinga. Hal ini terjadi akibat adanya hubungan antara ruang subarachnoid dengan mastoid dan telinga tengah. Di samping itu juga harus terdapat perforasi membran timpani atau defek pada dinding liang telinga, bila tidak maka CSS akan mengalir ke tuba eustachius dan menimbulkan rinore atau *post nasal discharge*. Bila kebocoran yang terjadi kecil dan intermiten, sering tidak terasa dan tidak terlihat, sampai terjadi meningitis atau sampai dilakukan

miringotomi untuk mengeluarkan cairan telinga tengah, dan ternyata yang keluar berupa CSS.<sup>1</sup>

#### 4.3.1 Otore CSS akibat trauma

Patofisiologi terjadinya otore CSS akibat trauma sama dengan rinore CSS. Fraktur tulang temporal terutama longitudinal dan trauma tembus menyebabkan kebocoran CSS melalui labirin tulang, kanalis akustikus internus, atau tegmen timpani dan tegmen mastoid.<sup>1,18</sup>

Trauma tembus biasanya terjadi akibat masuknya benda tajam melalui liang telinga menembus membran timpani dan mencederai promontorium dan dasar kaki stapes, sehingga CSS mengalir keluar karena adanya hubungan antara ruang perilymf dengan liang telinga.<sup>1</sup>

Trauma iatrogenik dapat merupakan komplikasi operasi pengangkatan neuroma akustik dan operasi telinga tengah.<sup>18</sup> Kebocoran CSS sering terjadi pada operasi revisi telinga tengah.<sup>19</sup>

Terjadinya kebocoran CSS dapat terjadi karena penggunaan bor *cutting* yang terlalu agresif pada tegmen atau karena memang sudah terdapat erosi terhadap dura akibat peradangan telinga tengah dengan kolesteatoma.<sup>19</sup>

#### 4.3.2 Otore CSS akibat nontrauma

Peranan peningkatan tekanan intrakranial sebagai faktor pencetus terjadinya otore CSS belum jelas. Hal ini sepertinya bukan merupakan faktor utama, karena fossa kribiformis merupakan daerah yang paling lemah di dasar tengkorak, sehingga kebocoran daerah ini seharusnya lebih dulu terjadi dan mencegah terjadinya kebocoran pada tempat lain.<sup>1</sup>

Otore CSS akibat kelainan kongenital sering berhubungan dengan displasia telinga dalam Mondini. Pada kasus ini otore CSS terjadi karena aquaduktus koklea yang terbuka lebar atau defek pada fossa kribiformis dari kanalis akustikus internus atau kanal fallopi. Otore CSS dapat juga terjadi akibat *dehiscence* dari tegmen tanpa adanya kelainan pada telinga dalam. Perubahan fisiologis tekanan CSS atau peningkatan tekanan intrakranial yang tiba-tiba sepertinya merupakan penyebab utama terjadinya herniasi dura melalui defek pada tegmen sehingga menyebabkan kebocoran CSS.<sup>1</sup>

#### 4.4 Gambaran Klinis

Gejala utama yang paling sering adalah adanya cairan jernih yang keluar dari liang telinga. Adanya otore CSS akibat trauma, sebagian besar akan menimbulkan gejala dan tanda segera. Pada kasus membran timpani yang utuh, cairan akan terlihat di belakang membran timpani atau akan mengalir melalui tuba eustachius ke nasofaring dan menimbulkan rinore CSS atau sensasi adanya *post nasal discharge*.<sup>17,18</sup>

Gejala lain yang mungkin timbul dapat berupa gangguan pendengaran, terasa ada tekanan dalam telinga atau pusing. Gangguan pendengaran merupakan gejala yang paling menonjol pada otore CSS nontrauma.<sup>1,17</sup>

Pemeriksaan fisik merupakan modalitas yang sangat penting untuk menegakkan diagnosis otore CSS. Pada pasien dengan adanya kecurigaan kebocoran CSS, harus dilakukan pemeriksaan otologi, neurologi dan

kepada leher. Kebocoran CSS akan memberikan tanda adanya aliran CSS baik spontan maupun dengan provokasi seperti parasat palsu pada 90% kasus nontrauma dan 87% pada trauma akibat operasi.<sup>17</sup>

Otore CSS nontrauma karena kelainan kongenital biasanya terjadi pada anak, sekalipun dapat muncul pada semua umur. Anak dengan otore CSS kongenital sering berhubungan dengan malformasi Mondini dengan meningitis episode berulang. Sekalipun jarang, gangguan pendengaran dapat sebagai satu-satunya keluhan pada anak akibat adanya cairan CSS di telinga tengah, yang keluar saat dilakukan miringotomi. Keadaan seperti ini dapat terjadi karena adanya *dehiscence* kongenital dari kanal fallopi atau fisura Hyrtl.<sup>1</sup>

Kadang-kadang meningitis berulang hanya satu-satunya gejala pada kasus ini dan tidak terdeteksi selama bertahun-tahun, meskipun defek sudah ada sejak lahir.<sup>1,18</sup>

#### V. DIAGNOSIS

Ada dua hal yang harus ditentukan pada diagnosis kebocoran CSS ekstrakranial yaitu; 1) menentukan adanya kebocoran CSS dan 2) lokasi kebocoran.<sup>1</sup>

##### 5.1 Gambaran Klinis

Pada kasus dengan rinore yang *profuse*, diagnosis kebocoran CSS tidak sulit, namun pada kasus yang kebocorannya minimal dan intermiten sering sulit dibedakan dengan rhinitis alergi atau rhinitis vasomotor.<sup>1</sup>

Adanya cairan hidung yang keluar terus menerus dan tidak lengket harus curiga adanya kebocoran CSS. Pada setiap pasien dengan kecurigaan adanya kebocoran CSS, memposisikan badan miring ke salah satu sisi dan wajah menghadap ke bawah akan meningkatkan aliran CSS, sehingga diagnosis lebih mudah. Di samping itu penekanan vena jugularis juga akan membuat kebocoran menjadi lebih nyata.<sup>1</sup>

Otore CSS ditandai dengan adanya aliran cairan jernih ke liang telinga, dan dapat muncul pada provokasi.<sup>17,18</sup>

Pemeriksaan klinis juga membantu untuk menentukan lokasi kebocoran, kebocoran yang terjadi pada satu sisi hidung secara umum berhubungan dengan lokasi dari defek. Adanya kebocoran ketika kepala di tengadah diduga kebocoran terdapat pada fossa kribiformis, atap etmoid atau sinus frontal. Kebocoran terjadi apabila menunduk kemungkinan berasal dari sinus sphenoid atau telinga tengah. Pemeriksaan yang sama juga pada otore CSS.<sup>1,18</sup>

##### 5.2 Nasoendoskopi dan Otoskopi

Pemeriksaan nasoendoskopi dapat menentukan lokasi kebocoran pada rinore CSS. Pemeriksaan ini baru dapat menentukan lokasi apabila terdapat kebocoran yang aktif saat dilakukan pemeriksaan. Fossa kribiformis dapat dievaluasi dengan adekuat pada sebagian pasien. Adanya cairan jernih yang mengalir dari meatus medius, meatus superior atau resesus sfenoetmoid menandakan lokasi kebocoran berturut-turut pada atap sinus etmoid anterior, sinus etmoid posterior atau sinus sphenoid. CSS juga dapat terlihat mengalir dari muara

tuba eustachius yang menandakan kebocoran berasal dari tulang temporal.<sup>1</sup>

Pada kecurigaan otore CSS pemeriksaan otoskopi harus dilakukan, akan didapatkan adanya aliran cairan jernih melalui perforasi di membran timpani, atau cedera di liang telinga.<sup>18</sup>

### 5.3 Halo sign atau Double ring sign

Tanda klasik kebocoran CSS berupa *halo sign* atau *double ring sign* yaitu adanya daerah cairan jernih di sekeliling darah bila cairan CSS yang bercampur darah di letakkan di kain linen atau kertas saring. Keadaan ini terjadi karena darah dan CSS mempunyai densitas cairan yang berbeda sehingga akan terpisah. Marco<sup>20</sup> melaporkan satu kasus kebocoran CSS yang tidak muncul gambaran *double ring* dengan menggunakan kertas saring namun muncul pada kain tandu (linen). Test ini tidak reliabel dan tidak cukup untuk membuat diagnosis kebocoran CSS.<sup>1, 6,20,21</sup>

### 5.4 Test Glukosa

Kecurigaan adanya CSS ialah bila kadar glukosa lebih dari 30 mg/dl. Pengumpulan cairan untuk dapat dilakukan test kadang menjadi masalah, di samping kadar glukosa air mata dan proses inflamasi juga dapat sebagai faktor pengganggu. Pemeriksaan *glucose oxidase* dengan stik kertas tidak akurat, karena pada kadar glukosa 5 mg/dl dapat memberikan hasil positif.<sup>1, 16,22</sup>

Pemeriksaan ini tidak dianjurkan untuk penapisan atau konfirmasi adanya CSS. Meningitis dapat menurunkan kadar glukosa di CSS, dan hal ini bisa menyebabkan negatif palsu.<sup>16</sup>

### 5.5 $\beta 2$ transferin

Pemeriksaan  $\beta 2$  transferin merupakan pemeriksaan dengan sensitifitas dan spesifitas yang tinggi (hampir mencapai 100%). Pemeriksaan ini merupakan pemeriksaan immunoelektroporesis yang dapat mengkonfirmasi adanya kebocoran CSS.  $\beta 2$  transferin, merupakan bentuk *desialated* dari transferin yang dihasilkan dari aktivitas neuraminidase di otak.  $\beta 2$  transferin hanya terdapat pada cairan CSS, cairan aquous dan cairan perilimf. Analisis ini dapat dilakukan melalui *imunoblotting* atau *imunofixation* dan pewarnaan perak dengan jumlah cairan yang minimal (0,5 ml).<sup>6,7,23,24</sup>

Selain pemeriksaan  $\beta 2$  transferin sekarang juga dikembangkan pemeriksaan  $\beta$ -trace protein dengan sensitivitas 91% dan spesifitas mencapai 100% dan waktu pemeriksaan lebih singkat dibandingkan  $\beta 2$  transferin. Namun  $\beta$ -trace protein juga dapat ditemukan di urin dan cairan semen.<sup>24,25</sup>

### 5.6 Penggunaan Fluoresen

Penggunaan fluoresen biasanya intra operatif untuk menentukan letak lesi dan post operatif untuk menilai adanya rekurensi.<sup>26</sup>

Penyuntikan fluoresen ke ruang subarachnoid merupakan teknik yang telah sering dilakukan untuk menentukan lokasi kebocoran CSS. Zat fluoresen ini biasanya digunakan intraoperatif untuk menentukan lokasi defek secara pasti.<sup>1,27</sup>

Larutan 0.5 ml fluorescein 5% yang diencerkan dengan 9.5 ml cairan CSS atau aqua steril

dengan dosis 0.1 ml/10 kg berat badan disuntikkan ke ruang subarachnoid (dosis maksimum 1 ml) kemudian kepala pasien berada dalam posisi lebih rendah. Dengan menggunakan endoskop atau mikroskop dievaluasi adanya cairan kuning kehijauan mengalir dari lokasi kebocoran CSS.<sup>1</sup>

Pada saat pemaparan lokasi kebocoran akan keluar CSS yang berfluoresen dengan warna yang mencolok (kuning kehijauan). Penggunaan filter cahaya biru pada sumber cahaya endoskop akan memperjelas adanya kebocoran CSS.<sup>28</sup>

Telah dilaporkan berbagai komplikasi akibat tindakan fluoresen intratekal, namun biasanya jarang dan bersifat reversibel. Komplikasi ini dapat berupa kelemahan ekstremitas bawah, kebas, kejang, epistotonus dan defisit saraf kranial.<sup>1,26</sup> Di samping itu teknik ini juga membutuhkan ahli anestesi yang telah terbiasa dengan teknik ini.<sup>26</sup> Pasien harus diawasi 24 jam pasca tindakan.<sup>29</sup>

Selain penyuntikan intratekal, deteksi CSS dan lokasi defek dapat juga dengan fluoresen topikal intranasal, dengan cara kapas yang dibasahi dengan fluoresen 5% diaplikasikan ke kavum nasi dengan bantuan endoskopi rigid. Perubahan warna fluoresen dari kuning menjadi hijau menandakan adanya kebocoran CSS. Jika tidak terdapat kebocoran yang aktif, peningkatan tekanan CSS dilakukan dengan meminta pasien untuk mengejan atau batuk.<sup>26</sup>

Saafan dkk, yang menggunakan floresen topikal ini pada 25 kasus dengan kebocoran CSS yang dikonfirmasi dengan pemeriksaan  $\beta 2$  transferin mendapatkan keberhasilan deteksi adanya CSS preoperatif pada 100% kasus, dan keberhasilan menentukan lokasi defek intraoperatif pada 100% kasus. Sehingga mereka menyimpulkan bahwa pada kasus adanya kecurigaan kebocoran CSS secara klinis, penggunaan fluoresen topikal intranasal merupakan pemeriksaan yang mudah, sensitif, aman dan akurat dalam menentukan adanya CSS dan lokasi kebocoran CSS sebelum, selama dan postoperatif.<sup>26</sup>

### 5.7 Pemeriksaan Radiologi

Pemeriksaan radiologi pada kasus kebocoran CSS bertujuan untuk mengkonfirmasi adanya kebocoran, mengevaluasi adanya kelainan yang menjadi penyebab, menentukan lokasi dan adanya meningokel pada defek.<sup>30</sup>

Penggunaan pemeriksaan radiologi pertama kali untuk diagnosis kebocoran CSS oleh Dandy pada tahun 1926. Sejak saat itu berbagai pemeriksaan kedokteran nuklir, tomografi komputer (*CT Scan*) dan *magnetic resonance imaging* (MRI) telah digunakan untuk menegakkan diagnosis kebocoran CSS, meskipun tidak ada yang merupakan pemeriksaan baku emas dari semua modalitas ini.<sup>30</sup>

#### 5.7.1 Tomografi Komputer (*CT Scan*)

*CT scan* dianggap sebagai pemeriksaan radiologi yang utama untuk menentukan lokasi kebocoran CSS. Dengan pemeriksaan irisan tipis (1 mm) dan multidetektor, defek yang kecil dapat divisualisasi dengan sensitivitas 92% dan spesifitas 100%. Pada pemeriksaan ini tidak mengharuskan adanya aliran aktif CSS.<sup>30</sup>

*CT scan* resolusi tinggi potongan aksial dan koronal irisan 1-1,5 mm, *bone window* tanpa kontras

intratekal merupakan pilihan untuk deteksi kebocoran CSS. Pemeriksaan dilakukan pada sinus paranasal dan tulang temporal. Potongan aksial cukup baik untuk mengevaluasi dinding posterior sinus frontal, dinding lateral dan posterior sinus sfenoid dan mastoid. Potongan koronal penting untuk mengevaluasi fossa kribiformis, atap sinus etmoid dan sfenoid serta tegmen timpani.<sup>30</sup>

Pada pemeriksaan *CT scan*, adanya kebocoran ditandai dengan defek pada dasar tengkorak, adanya gambaran opak atau *air-fluid level* pada sinus yang berdekatan. Pada evaluasi *CT scan* mastoid, opasifikasi mastoid atau telinga tengah unilateral, defek pada tegmen atau fraktur pada struktur telinga dalam merupakan tanda kebocoran CSS.<sup>30</sup>

Pada kasus nontrauma pemeriksaan *CT scan* juga penting untuk membedakan apakah kebocoran tekanan tinggi atau tekanan normal, dengan mengidentifikasi adanya tumor, meningokel atau meningoensefalokel serta kelainan lain yang mendasari.<sup>1,30</sup>

Dari beberapa laporan, *CT scan* merupakan pemeriksaan radiologi yang paling sering digunakan dan bahkan tidak jarang merupakan satu-satunya pemeriksaan penunjang untuk menentukan adanya kebocoran dan lokasi kebocoran CSS. Meskipun pada beberapa kasus yang lebih rumit seperti kasus dengan defek dasar tengkorak multipel dan adanya opasifikasi sinus akibat hematosinus diperlukan pemeriksaan tambahan seperti *CT* sisternografi.<sup>30</sup> Stone JA dkk yang melaporkan 42 kasus kebocoran CSS, mendapatkan 71% defek terdeteksi pada *CT scan* resolusi tinggi, dan dari semua yang dilakukan tindakan operasi (20 kasus) lokasi defek sesuai dengan yang terdeteksi pada *CT scan* resolusi tinggi ini.<sup>31</sup>

### 5.7.2 CT Sisternografi

*CT* sisternografi juga digunakan untuk mengevaluasi adanya fistel CSS. Pemeriksaan ini merupakan pemeriksaan *CT scan* irisan tipis koronal dan aksial baik posisi *supine* dan *prone* pada regio yang akan dinilai (maksila dan temporal) sebelum dan setelah pemberian kontras.<sup>30</sup>

Kontras dengan osmolaritas rendah nonionik disuntikkan melalui punksi lumbal, kemudian pasien diposisikan dalam posisi *trendelenburg*. Parasat provokasi seperti bersin, mengejan dan menggantung kepala dilakukan sebelum pengambilan gambar. Gambar sebelum dan setelah pemberian kontras dibandingkan. Hasil positif apabila terlihat adanya defek di dasar tengkorak dan opasifikasi kontras di sinus, kavum nasi dan telinga tengah. Apabila pada sinus tidak terlihat penyngatan, peningkatan Hounsfield unit  $\geq 50\%$  dianggap positif.<sup>30</sup>

Sama seperti pemeriksaan sisternografi radionuklida, pemeriksaan ini akan memberikan hasil yang akurat bila kebocoran CSS berlangsung secara aktif baik spontan maupun diprovokasi.<sup>30</sup> Pada kasus yang tidak aktif atau intermiten, pemeriksaan ini tidak lebih sensitif daripada pemeriksaan *CT scan* tanpa kontras. Sensitivitas pemeriksaan ini pada kasus dengan aliran CSS yang aktif 92% dan menjadi hanya 40% pada kasus yang tidak aktif.<sup>1,30</sup>

Stoen JA dkk, melaporkan bahwa baik pemeriksaan sisternografi radionuklida maupun *CT* sisternografi hanya memberikan hasil yang positif

pada kasus yang telah terdeteksi adanya defek dengan *CT scan* resolusi tinggi sebelumnya, malah sisternografi radionuklida hanya positif pada 66% dari kasus yang sudah terdeteksi dengan *CT scan* resolusi tinggi tanpa kontras.<sup>31</sup>

Pemeriksaan *CT* sisternografi biasanya diperlukan bila pada *CT* resolusi tinggi terlihat adanya defek multipel, dengan pemeriksaan ini dapat menentukan defek yang aktif.<sup>30</sup>

### 5.7.3 Magnetic Resonance Imaging (MRI)

Pemeriksaan *magnetic resonance imaging* (MRI) merupakan pemeriksaan yang bersifat noninvasif karena tidak perlu penyuntikan zat kontras dan tidak terpapar radiasi. Pemeriksaan ini juga telah digunakan untuk menentukan lokasi kebocoran CSS. MRI dapat mendeteksi adanya herniasi dura dan jaringan saraf ke tulang temporal. Beberapa penelitian melaporkan bahwa pemeriksaan MRI dapat mendeteksi lokasi kebocoran pada 78-100%, termasuk kasus yang tidak terdeteksi dengan *CT* sisternografi meskipun ini masih membutuhkan kajian lebih lanjut.<sup>32</sup> Savva A dkk melaporkan, dari lima kasus otore CSS yang dilakukan pemeriksaan MRI hanya satu yang positif.<sup>17</sup>

Karena MRI tidak dapat memperlihatkan kelainan tulang secara detail sehingga tetap diperlukan pemeriksaan *CT scan* irisan tipis sebelumnya.<sup>30</sup>

### 5.7.4 Kedokteran Nuklir (Nuclear Medicine)

Pemeriksaan kedokteran nuklir, khususnya sisternografi radionuklida (*radionuclide cisternography*) cukup populer untuk mengevaluasi kebocoran CSS di tahun 1970-80 an.<sup>30</sup>

Sisternografi radioaktif, dengan menggunakan isotop radioaktif yang disuntikkan ke ruang subarachnoid, pemeriksaan ini tidak terlalu akurat dalam menentukan lokasi kebocoran. Sering terjadi positif palsu karena bahan radioaktif diabsorpsi masuk aliran darah dan aktivitasnya didistribusi melalui mukosa hidung ke tampon. Selain itu pasase melalui saraf olfaktorius juga dapat menimbulkan hasil yang positif palsu.<sup>7</sup> Pemeriksaan ini akan memberikan hasil yang akurat bila kebocoran CSS berlangsung secara aktif.<sup>30</sup>

### 5.7.5 Positron Emission Tomography (PET)

*Positron emission tomography* (PET), juga telah digunakan untuk mendeteksi lokasi kebocoran CSS. Teknik ini sama dengan sisternografi radioaktif dengan penyuntikan <sup>68</sup>Ga-EDTA intratekal. Masih diperlukan penelitian lebih lanjut efektifitas pemakaian PET untuk deteksi lokasi kebocoran CSS.<sup>1</sup>

Pemeriksaan radiologi lain seperti pemeriksaan radiologi tengkorak konvensional, pneumoensefalografi dan subdural pneumografi telah digantikan oleh pemeriksaan *CT scan*.<sup>1</sup>

Cara lain untuk mendeteksi adanya kebocoran CSS dengan menyuntikkan bahan berwarna/ tinta (*methylene blue, indigo carmine, toluidine blue*) ke ruang subarachnoid sudah ditinggalkan karena morbiditas yang ditimbulkannya. Saat ini juga dikembangkan pemeriksaan sisternografi radionuklida yang dikombinasi dengan skintigrafi intranasal. Teknik ini telah dilaporkan dengan tingkat keberhasilan deteksi 25% - 65% dan dapat

mendeteksi rinore berulang yang tidak terdeteksi dengan cara lain.<sup>1</sup>

Penetapan pemeriksaan penunjang yang perlu dilakukan untuk menegakkan diagnosis harus berdasarkan pada gambaran klinis dan informasi yang benar-benar diperlukan, tidak berdasarkan suatu algoritma yang kaku.<sup>15</sup>

## VI. PENATALAKSANAAN

### 6.1 Rinore CSS

Penatalaksanaan pasien dengan kebocoran CSS tergantung pada beberapa faktor seperti etiologi, lokasi kebocoran, hubungan dengan tekanan intrakranial dan pembentukan ensefalokel.<sup>7</sup>

Sebagian besar rinore CSS akibat trauma sembuh tanpa pembedahan. Pasien dengan rinore CSS segera setelah trauma umumnya tidak memerlukan tindakan operasi untuk menutup fistel. Apabila tidak terjadi resolusi di akhir minggu pertama kemungkinan akan membutuhkan tindakan operasi eksplorasi dan penutupan fistel. Pada kasus rinore yang muncul setelah beberapa hari atau beberapa minggu setelah trauma umumnya membutuhkan tindakan operasi untuk penyembuhan.<sup>1</sup>

Fraktur tulang wajah di sekitar defek seharusnya direduksi sedini mungkin, reduksi ini dapat menghentikan kebocoran tanpa tindakan lebih lanjut.<sup>1</sup>

Rinore akibat luka tembak memerlukan eksplorasi. Indikasi lain dilakukannya eksplorasi pada rinore CSS adalah defek yang luas di dasar tengkorak dengan herniasi otak dan adanya serpihan tulang yang menembus otak.<sup>1</sup>

Indikasi operasi pada kasus rinore CSS akibat trauma yang masih baru dengan meningitis atau pneumokel masih merupakan kontroversi. Namun sebagian ahli lebih memilih terapi konservatif, jika membaik maka tindakan operasi tidak diperlukan.<sup>1</sup>

Apabila rinore CSS yang terjadi akibat tindakan operasi, cedera pada dura harus direpair saat itu juga. Apabila kebocoran CSS baru diketahui setelah operasi, terlebih dahulu dilakukan terapi konservatif, karena umumnya dapat menutup tanpa operasi. Namun pada kasus rinore CSS yang masif yang terjadi pasca operasi harus dilakukan tindakan operasi karena biasanya tidak menutup dengan terapi konservatif.<sup>33</sup>

Seperti telah dikatakan sebelumnya, risiko meningitis pada tiga minggu pertama setelah trauma terjadi pada 3%-11% kasus. Antibiotika profilaksis untuk mencegah terjadinya meningitis tidak efektif pada pasien pasca trauma, sekalipun beberapa peneliti lain menganjurkan penggunaannya.<sup>1,7</sup>

#### 6.1.1 Penatalaksanaan Konservatif

Penatalaksanaan konservatif pada rinore CSS dapat berupa istirahat di tempat tidur dengan meninggikan kepala 15-30<sup>0</sup>, sehingga mengurangi jumlah cairan CSS yang keluar. Mencegah timbulnya batuk, bersin, *nasal blowing* dan mengejan. Pencakar diberikan untuk mencegah mengejan. Disamping itu juga diberikan antitusif dan antiemetik. Apabila tidak terdapat perbaikan dalam 72 jam, drainase lumbal kontinu berulang dilakukan untuk empat hari berikutnya untuk mengeluarkan CSS 150 ml/hari.<sup>1</sup>

Terapi ini jarang membantu pada kasus rinore CSS akibat nontrauma. Langkah pertama terapi pada rinore CSS nontrauma dengan tekanan tinggi adalah menurunkan tekanan intrakranial. Setelah tekanan diturunkan, sebagian besar rinore CSS membaik, sedangkan sisanya yang tidak membaik membutuhkan tindakan operasi eksplorasi. Pada rinore CSS nontrauma dengan tekanan normal jarang menutup dengan terapi konservatif dan hampir selalu memerlukan tindakan operasi eksplorasi.<sup>1,16</sup>

Pemberian antibiotika profilaksis hubungan antara daerah yang steril yaitu intrakranial dengan daerah yang tidak steril (sinonasal dan liang telinga) akan berakibat terjadinya infeksi daerah yang steril.<sup>16</sup> Penggunaan antibiotika pada kasus-kasus kebocoran CSS telah diteliti dengan hasil yang beragam. Sebagian besar penelitian mendapatkan tidak terdapat perbedaan kejadian meningitis pada kasus kebocoran CSS akibat trauma kecelakaan yang ditatalaksana konservatif dengan terapi antibiotika dan tanpa antibiotika.<sup>16</sup>

#### 6.1.2 Operasi

Tindakan operasi pada rinore CSS dapat dibedakan atas pendekatan intrakranial dan ekstrakranial, dengan kelebihan dan kekurangannya masing-masing. Pemilihan pendekatan tergantung pada penyebab kebocoran, lokasi kebocoran, adanya peningkatan tekanan intrakranial dan adanya ensefalokel.<sup>1,7</sup>

Pendekatan intrakranial memerlukan kraniotomi dapat berupa kraniotomi frontal atau kraniotomi fossa media. Pendekatan ini cenderung dengan morbiditas dan mortalitas yang lebih tinggi serta perawatan yang lebih lama. Di samping itu anosmia merupakan komplikasi yang sering pada tindakan kraniotomi akibat cedera terhadap saraf olfaktorik yang tidak dapat dihindari. Kelebihan pendekatan ini adalah dapat melakukan penutupan defek pada dura secara rapat dan penutupan kebocoran multipel.<sup>1,16</sup>

Pendekatan intrakranial selanjutnya dibedakan atas ekstradural dan intradural. Pada pendekatan ekstradural otak terhindar dari regangan saat tindakan, berbeda dengan pendekatan intradural, meskipun memberikan lapangan pandang yang lebih baik, namun tindakan ini menyebabkan otak terpapar sehingga risiko terjadinya infeksi lebih tinggi. Pada kedua tindakan ini dilakukan pengeluaran CSS melalui *drain* lumbal untuk beberapa hari pasca operasi sampai diperkirakan edema otak menghilang.<sup>1,16</sup>

Kelebihan pendekatan ekstrakranial antara lain morbiditas dan mortalitas yang minimal serta visualisasi defek yang cukup baik. Pada pendekatan ini, lokasi defek harus diketahui dengan pasti dan tidak dapat dilakukan pada defek multipel. Pendekatan ekstrakranial dibedakan atas pendekatan eksternal dan pendekatan endoskopi.<sup>16</sup>

Pendekatan eksternal dapat digunakan untuk defek di dinding posterior sinus frontal melalui insisi koronal dan flap osteoplastik. Pendekatan ini juga



dapat melalui insisi kulit di atas alis mata. Etmoidektomi eksternal, transetmoid sfenoidektomi, transeptal sfenoidektomi dan operasi dasar tengkorak transnasal termasuk dalam kategori ini. Tindakan-tindakan ini sudah jarang dilakukan karena telah digantikan pendekatan endoskopi.<sup>16</sup>

Pemberian antibiotika profilaksis perioperatif disarankan oleh sebagian peneliti. Hal ini dipertimbangkan karena graft yang berasal atau melalui kavum nasi yang tidak dapat sepenuhnya disterilkan akan berhubungan dengan jaringan otak. Seftriakson intravena merupakan pilihan utama karena dapat memasuki CSS. Trimetoprim-sulfa dan levofloksasin merupakan antibiotika alternatif bila terdapat alergi terhadap golongan sefalosporin. Untuk mengurangi kontaminasi oleh bakteri, waktu operasi dilakukan irigasi kavum nasi dengan larutan klindamisin.<sup>7,16</sup>

#### a. Atap etmoid- fossa kribiformis

Operasi ini dapat dilakukan melalui pendekatan eksternal atau endoskopi. Namun secara umum kebocoran di atap etmoid dan fossa kribiformis dapat ditutup dengan pendekatan endoskopi transnasal.<sup>1,12</sup>

Operasi diawali pemberian dekongestan topikal oxymetazoline 0,05% diikuti injeksi dinding lateral hidung dengan lidokain dan epinefrin 1:100.000 untuk hemostasis selama tindakan.<sup>7</sup> Selanjutnya kavum nasi diirigasi dengan cairan klindamisin 600 mg/ 100 ml untuk mengurangi bakteri di daerah operasi sehingga risiko infeksi intrakranial dari daerah operasi dapat dicegah. Kabel-kabel sumber cahaya dan kamera disterilkan seperti standar operasi bedah saraf.<sup>7</sup>

Biasanya diperlukan etmoidektomi untuk mendapatkan paparan yang adekuat ke defek di dasar tengkorak.<sup>7</sup> Untuk mendapatkan paparan yang jelas ke fossa kribiformis dapat dilakukan pengangkatan konka media (turbinektomi). Penggunaan fluoresen meningkatkan visualisasi defek pada dura. Lokasi penempatan graft (*recipient site*) dipersiapkan dengan melakukan pengangkatan beberapa milimeter mukosa di pinggir defek untuk mendapatkan paparan yang jelas ke bagian tulang dilanjutkan dengan pengikisan tulang dengan bor *diamond* atau kuret untuk merangsang osteoneogenesis. Apabila tindakan ini tidak dilakukan kelenjar eksokrin mukosa di pinggir defek akan terus menghasilkan cairan mukus yang dapat memisahkan graft dengan dasar defek.<sup>1,7</sup> Selanjutnya, bila terdapat ensefalokel, dilakukan pengurangan dengan elektrokauter bipolar.<sup>7</sup>

Defek pada dura dapat ditutup dengan graft atau flap. Berbagai penelitian melaporkan tidak terdapat perbedaan tingkat keberhasilan antara penggunaan flap atau graft, kombinasi keduanya akan lebih baik. Penggunaan graft lebih sering dilaporkan daripada penggunaan flap.<sup>34</sup> Namun, Gassner HG dkk.<sup>9</sup> melaporkan bahwa penggunaan *free autogenous graft* seperti otot, lemak, mukosa nasal, fascia memberikan angka kegagalan yang lebih rendah (15,6%) dibandingkan dengan hanya menggunakan lokal flap seperti flap mukosa nasal dengan angka kegagalan 83,3%.<sup>9</sup>

Berbagai graft telah digunakan untuk penutupan kebocoran CSS, antara lain otot, jaringan

lemak, fascia temporalis, fascia lata, mukosa konka media, mukoperikondrium, mukoperiosteum, perikranium, tulang rawan dan tulang.<sup>7,34</sup>

Graft atau flap dapat ditempatkan secara *inlay (underlay)* terhadap defek yaitu meletakkan graft antara tulang tengkorak dengan dura yang telah dielevasi dari tulang dasar tengkorak, atau secara *onlay (overlay)* yaitu meletakkan graft atau flap di bawah tulang dasar tengkorak. Secara umum kedua teknik ini memberikan tingkat keberhasilan yang tidak berbeda. Pada teknik inlay, dura harus dielevasi dari pinggir defek tulang untuk memberikan tempat menyelipkan beberapa milimeter pinggir graft antara dura dan tulang pada sekeliling defek.<sup>7,34</sup>

Apabila terdapat defek tulang yang lebar atau terdapat herniasi otak dan meningen, kartilago atau tulang septum dapat digunakan untuk merekonstruksinya sebelum graft fascia temporalis dipasang. Graft tulang atau tulang rawan yang telah dicelupkan ke larutan klindamisin ditempatkan secara inlay. Ukuran dan bentuk graft harus disesuaikan dengan defek.<sup>7,34</sup> Kegagalan dapat disebabkan ukuran graft yang terlalu kecil.<sup>35</sup>

Selanjutnya, setelah graft tulang atau tulang rawan diletakkan secara inlay (jika diperlukan), graft fascia temporal yang sudah diolesi *fibrin glue* diletakkan menutupi defek secara onlay, pinggir graft diselipkan di bawah pinggir mukosa, graft dipertahankan pada posisinya dengan beberapa lapis tampon yang diserap atau flap tambahan berupa mukoperiosteum konka media atau mukoperikondrium septum yang sudah diolesi *fibrin glue* dan disokong oleh *gelfoam*, kemudian dipasang tampon kassa yang telah diolesi salep antibiotika.<sup>1,7,34</sup>

Graft fascia temporal yang digunakan berbeda dengan pada timpanoplasti, disengaja dibuat tebal untuk menghindari adanya bagian yang tembus.<sup>34</sup>

Sebagian besar laporan menggunakan teknik overlay dalam penempatan graft (79% dari semua kasus), sedangkan teknik inlay hanya pada 12% kasus.<sup>34</sup>

Wormald PJ<sup>28</sup> memperkenalkan penutupan defek dengan metode *bath plug closure* dengan memasukkan graft lemak melalui defek ke intrakranial.<sup>28</sup>

Keberhasilan penutupan kebocoran CSS dengan teknik endoskopi dilaporkan cukup tinggi mencapai 76%-96%.<sup>1,7,34</sup>

Pendekatan intrakranial dilakukan apabila lokasi kebocoran tidak dapat diidentifikasi secara jelas atau terdapat defek yang multipel. Untuk menutup kebocoran, fascia temporalis, fascia lata atau perikranium dijahit ke dura. Pedikel perikranium flap dapat digunakan sebagai penunjang tambahan.<sup>1</sup>

#### b. Sinus frontal

Kebocoran CSS melalui sinus frontal paling baik direpair dengan pendekatan eksternal menggunakan flap osteoplastik dan obliterasi sinus frontal ipsilateral.<sup>1,7</sup> Insisi koronal dibuat untuk mendapatkan paparan ke sinus frontal, selanjutnya flap osteoplastik dibuat. Defek dipaparkan, mukosa sinus dibuang dan dengan bor *diamond* sisa mukosa bersihkan. Lemak abdomen digunakan untuk mengobliterasi sinus setelah graft tulang diletakkan

secara underlay dan graft fasia secara overlay untuk menutup defek.<sup>1,7</sup>

Dura juga dapat dijahit secara langsung sekalipun sering sulit dilakukan, atau fasia dimasukkan melalui defek di dinding posterior sinus frontal dan diselipkan di bawah pinggir tulang. Untuk mendapatkan penutupan defek yang rapat, fasia juga dapat di jahit ke dura.<sup>1</sup>

### c. Sinus sfenoid

Kebocoran CSS melalui sinus sphenoid paling baik direpair dengan pendekatan nasoendoskopi. Defek di sentral sfenoid dapat dicapai dengan pendekatan transeptomoid dengan melakukan sfenoidektomi luas. Pendekatan transeptal juga dapat digunakan.<sup>1</sup>

Dinding anterior sinus sphenoid di paparkan dan direseksi, defek diidentifikasi. Mukosa sekitarnya kemudian diangkat mirip dengan teknik yang digunakan pada penutupan kebocoran CSS dari atap sinus etmoid. Defek kemudian ditutup dengan graft fasia yang dilapisi dengan *fibrin glue*. Graft ini disokong oleh otot atau lemak yang juga dilapisi dengan *fibrin glue*. Selanjutnya sinus sphenoid ditampon dengan *gelfoam*, rongga hidung juga dapat ditampon dengan *gelfoam* atau kassa.<sup>34</sup>

Defek di resesus lateral sinus sfenoid sulit untuk dicapai dengan pendekatan transeptal atau transeptomoid, dan memerlukan pendekatan endoskopi transpterigoid.<sup>7,36</sup> Setelah dilakukan etmoidektomi total, sfenoidektomi luas dan antrostomi luas sinus maksila, dinding posterior sinus maksila dibuang sehingga dapat masuk ke fossa pterigopalatina. A. maksilaris interna dan cabang-cabangnya diidentifikasi dan disisihkan ke inferior sehingga dapat dilakukan pemaparan lebih dalam ke fossa pterigopalatina. Selanjutnya n.V<sub>2</sub>, n. vidianus dan ganglion sfenopalatina dibebaskan dan dipreservasi. Fossa pterigoid dibor untuk mendapatkan pemaparan yang lebih jelas ke resesus lateral sinus sfenoid. Defek ditutup dengan graft tulang atau fasia seperti telah diterangkan sebelumnya. Defek di sfenoid juga dapat ditutup dengan *Hydroxyapatite bone cement*.<sup>7</sup>

Pasca operasi pasien istirahat di tempat tidur selama masih terpasang *drain* lumbal, yang biasanya dipertahankan 2-5 hari, meskipun sebagian ahli tidak melakukannya. Tampon hidung dibuka 3-5 hari setelah operasi. Antibiotika profilaksis diberikan secara intravena.<sup>34</sup>

## 6.2 Otot CSS

Lokasi dan penyebab kebocoran CSS menentukan pilihan penatalaksanaan selanjutnya. Otot CSS dapat diterapi secara konservatif dan tindakan operasi. Savva A dkk. melaporkan sebagian besar (26 dari 29 kasus) otot CSS trauma akibat kecelakaan sembuh dengan penatalaksanaan konservatif, sebaliknya sebagian besar (52 dari 53 kasus) otot CSS akibat tindakan operasi membutuhkan operasi penutupan, dengan angka keberhasilan operasi yang pertama 76,9%.<sup>17</sup>

Pada kasus yang membutuhkan tindakan operasi, pendekatan dapat dilakukan melalui kraniotomi fossa media, mastoidektomi atau kombinasi keduanya. Defek di tegmen dapat dicapai melalui mastoidektomi. Kebocoran dari dura fossa

posterior ke mastoid dicapai melalui mastoidektomi. Kraniotomi biasanya dilakukan apabila pendekatan ekstrakranial gagal dan pada defek yang besar atau multipel.<sup>1,37</sup>

Kraniotomi fossa media dilakukan dengan insisi kulit kepala dari anterior di atas telinga diteruskan ke arah bawah menuju pangkal zigoma. Kulit diretraksi sampai otot temporal dibawahnya terpapar, otot dirotasi ke inferior sehingga skuama temporal terpapar. Kraniotomi dilakukan dengan pengangkatan sementara tulang temporal berbentuk oval dengan diameter lebih kurang 5 cm<sup>2</sup>. Untuk mencapai lantai fossa media, dapat dilakukan pengeboran tulang dasar tengkorak. Retraksi yang *legartis* terhadap dura akan memaparkan struktur di dasar otak, terutama tegmen yang merupakan lokasi kebocoran CSS. Defek diidentifikasi dan graft diselipkan diantara tegmen dengan dura, lem fibrin dipakai untuk memfiksasi graft. Setelah graft dipasang, potongan tulang dikembalikan dan luka operasi ditutup.<sup>37</sup>

Kelebihan pendekatan ini memberikan akses yang sangat baik ke tegmen timpani termasuk daerah yang tidak dapat dicapai dengan pendekatan transmastoid, sehingga penempatan graft dapat dilakukan dengan tepat. Di samping itu kelebihan pendekatan ini dapat digunakan pada defek multipel, tidak terdapat manipulasi telinga tengah, sehingga pendengaran tidak terganggu. Penyembuhan yang relatif lebih lama merupakan kekurangan pendekatan ini disamping ahli otologi tidak familiar dengan teknik ini.<sup>37</sup>

Pendekatan transmastoid (mastoidektomi) dilakukan dengan membuat insisi kulit retroaurikular dan tulang mastoid dipaparkan. Selanjutnya dilakukan mastoidektomi dengan beberapa ukuran bor dengan bantuan mikroskop. Pada pendekatan ini, lokasi kebocoran diidentifikasi, kemudian defek tulang diperlebar. Graft dimasukkan melalui defek yang diperlebar menutup dura diikuti fiksasi dengan lem fibrin. Bila dimungkinkan dinding posterior liang telinga dipertahankan, sehingga antrum mastoid dapat diisi dengan jaringan lemak atau flap otot untuk menyokong lokasi yang direpair.<sup>37</sup>

Kelebihan pendekatan transmastoid ini adalah lebih mudah bagi ahli otologi dan penyembuhan relatif lebih cepat, namun pendekatan ini tidak efektif untuk menutup defek tegmen yang luas dan multipel.<sup>37</sup>

Pendekatan kombinasi adalah kombinasi kraniotomi dengan mastoidektomi, yaitu dengan melakukan mastoidektomi yang diikuti kraniotomi fossa media. Teknik ini memfasilitasi penempatan graft secara akurat dan aman.<sup>37,38</sup>

Berbagai bahan telah digunakan untuk menutup defek dura, diantaranya yang sering adalah fasia temporalis, fasia lata, periosteum, perikondrium, homograft dura dan metil metakrilat. Graft komposit kartilago konka dengan perikondrium telah digunakan untuk menutup dura dan defek tulang. Pada sebagian besar kasus, penjahitan graft ke dura tidak memungkinkan, sehingga graft dipertahankan pada posisinya dengan sokongan jaringan adiposa dinding abdomen atau flap pedikel otot temporalis.<sup>1,37</sup>

Penggunaan graft memberikan hasil yang lebih baik dibandingkan dengan penjahitan dura secara langsung tanpa disokong oleh graft dengan

keberhasilan secara berturut-turut 81% dan 42,9%. Angka keberhasilan penggunaan beberapa jenis (*multilayer*) graft lebih tinggi daripada satu macam graft dengan tingkat keberhasilan 100% pada multilayer dan 76,2% pada yang satu lapis. (Gambar 9).<sup>17</sup> Jenis graft juga menentukan, penggunaan bahan allogenik nonautolog seperti *bone wax*, *gelfoam* dan *oxycel cotton* sebagai satu-satunya graft penyokong memberikan hasil yang tidak lebih baik dari penutupan langsung, namun kombinasi bahan-bahan ini dengan graft multilayer akan memberikan angka keberhasilan sampai 100%.<sup>17</sup>

Berbagai bahan yang relatif baru telah digunakan untuk menutup defek pada dura diantaranya *Lyophilized dura*, solusi prolamine alkohol, lem fibrin dan lem akrilat. Namun karena bahan-bahan ini masih relatif baru, sehingga keberhasilan jangka panjang belum diketahui. Masih dibutuhkan penelitian lebih lanjut mengenai ini.<sup>1,37</sup>

Angka kegagalan penutupan kebocoran CSS melalui pendekatan intrakranial telah dilaporkan antara 6%-27%, sebagian besar memerlukan operasi penutupan berulang dengan angka kegagalan akhir antara 1%-10%. Hal yang hampir sama, kegagalan pada pendekatan ekstrakranial dilaporkan bervariasi antara 6%-33%. Kegagalan pendekatan dengan endoskopi antara 0%-24%.<sup>1</sup>

Karena angka kegagalan yang sama antara pendekatan intrakranial dan ekstrakranial sehingga untuk menghindari morbiditas dan mortalitas yang ditimbulkan tindakan intrakranial, pendekatan ekstrakranial biasanya terlebih dahulu dilakukan kecuali ada keadaan khusus yang mengharuskan dilakukan tindakan intrakranial.<sup>1</sup>

## VII. KOMPLIKASI

Komplikasi dapat akibat trauma yang menyebabkan kebocoran maupun komplikasi tindakan. Komplikasi yang mungkin timbul dapat berupa meningitis, nyeri kepala kronis, pneumoensefalus, hematoma intrakranial, abses lobus frontal, stroke, hidrosefalus, anosmia, dan kegagalan penutupan defek.<sup>18,34</sup>

## DAFTAR PUSTAKA

- 1 Applebaum EL, Chow JM. Cerebrospinal Fluid Leaks. In: Cummings CW, ed. Otolaryngology - Head and Neck Surgery 3<sup>rd</sup> ed. Philadelphia; Mosby;1999. p.1189-98
- 2 Stankiewicz JA, Delsupehe KG. Cerebrospinal Fluid Rhinorrhea. In: McCaffrey TV, ed. Rhinologic Diagnosis and Treatment. New York; Thieme;1996.p.270-86
- 3 Abuabara A. Cerebrospinal fluid rhinorrhoea: diagnosis and management. Med Oral Patol Oral Cir Bucal. 2007;12:E397-400.
- 4 Jones NS, Becker DG. Advances in the Management of CSF leaks. British Med J 2001; 322: 122-3
- 5 Moore KL, Dalley AF. Clinically Oriented Anatomy, 5<sup>th</sup> Ed. Philadelphia; Lippincott Williams & Wilkins; 2006

## VIII. KESIMPULAN

1. Kebocoran CSS baik rinore CSS maupun otore CSS disebabkan oleh trauma dan nontrauma.
2. Trauma merupakan penyebab terbanyak terjadinya kebocoran CSS.
3. Mekanisme terjadinya kebocoran CSS tergantung penyebab dan lokasi defek.
4. Diagnosis ditujukan untuk menetapkan adanya kebocoran dan lokasi dari kebocoran CSS. Diagnosis dapat ditegakkan berdasarkan gambaran klinis, pemeriksaan elektroforesis cairan, identifikasi defek pada dasar tengkorak secara visual dan pemeriksaan radiologi.
5. Pemeriksaan  $\beta 2$  transferin merupakan pemeriksaan tambahan yang spesifik dan sensitif untuk mengkonfirmasi adanya kebocoran CSS.
6. Pemeriksaan *CT scan* resolusi tinggi irisan tipis setting tulang merupakan pemeriksaan yang cukup sensitif dalam menentukan adanya kebocoran serta lokasinya.
7. Pilihan penatalaksanaan kebocoran CSS tergantung pada beberapa faktor yaitu etiologi, lokasi, adanya peningkatan tekanan intrakranial dan ensefalokel. Terdapat beberapa pilihan untuk penatalaksanaan berupa konservatif dan tindakan operasi.
8. Kebocoran CSS akibat trauma kecelakaan sebagian besar dapat ditatalaksana secara konservatif dengan hasil yang baik, sedangkan akibat operasi tergantung pada ukuran defek, pada defek yang lebar sebagian besar memerlukan tindakan operasi.
9. Penutupan kebocoran CSS nontrauma sebagian besar memerlukan tindakan bedah.
10. Pendekatan endoskopi merupakan pilihan paling sering pada operasi penutupan kebocoran rinore CSS, dengan angka keberhasilan yang cukup tinggi.
11. Pendekatan transmastoid (*mastoidektomi*) merupakan pilihan pertama pada operasi penutupan otore CSS.

6 Greenberg MS. Handbook of Neurosurgery, 6<sup>th</sup> ed. New York; Thieme; 2006

7 Schlosser RJ, Bolger WE. Nasal Cerebrospinal Fluid Leaks: Critical Review and Surgical Considerations. Laryngoscope. 2004;114:255-65

8 Greenstein B, Greenstein A. Color Atlas of Neuroscience: Neuroanatomy and Neurophysiology. New York; Thieme; 2000

9 Gassner HG, Ponikau JU, Sherris DA, Kern EB. CSF Rhinorrhea: 95 Consecutive Surgical Cases with Long Term Follow-Up at the Mayo Clinic. Am J Rhinol 1999;13: 439-47.

10 Kuo CP, Wong CS, Borel CO, Yang CP, Yeh CC et al. Cerebrospinal Fluid Rhinorrhea After Thermometer Insertion Through the Nose. Anesth Analg 2004;99:617-9

11 Carrau RL, Snyderman CH, Kassam AB. The Management of Cerebrospinal Fluid Leaks in

- Patients at Risk for High-Pressure Hydrocephalus. *Laryngoscope* 2005;115: 205-12
- 12 McMains KC, Gross CW, Kountakis SE. Endoscopic Management of Cerebrospinal Fluid Rhinorrhea. *Laryngoscope* 2004;114: 1833-37.
- 13 Walsh WE, Kern RC. Sinonasal anatomy, function and evaluation. In : Bailey BJ, Johnson JT, Newlands SD, eds. *Head and neck surgery-otolaryngology*, 5<sup>th</sup> ed. Philadelphia; Lippincott Williams & Wilkins; 2006. p.307-18
- 14 Shiley SG, Limonadi F, Delashaw JB, Barnwell SL, Andersen PE, et al. Incidence, Etiology, and Management of Cerebrospinal Fluid Leaks Following Trans-Sphenoidal Surgery. *Laryngoscope* 2003;113: 1283-88
- 15 Schlosser RJ, Bolger WE. Spontaneous Nasal Cerebrospinal Fluid Leaks and Empty Sella Syndrome: A Clinical Association. *Am J Rhinol* 2003;17: 91-6.
- 16 Welch KC, Stankiewicz J. CSF Rhinorrhea [updated Sep 28, 2009; cited Nov 1, 2009] Available from: <http://www.emedicine.com/topic.861126>
- 17 Savva A, Taylor MJ, Beatty CW. Management of Cerebrospinal Fluid Leaks Involving the Temporal Bone: Report on 92 Patients. *Laryngoscope* 2003;113:50-6
- 18 Hanson MB, Kwartljer JA. Skull Base, CSF Otorrhea. [updated June 21, 2006; cited Nov 1, 2009] Available from: <http://www.emedicine.com/article/88316>
- 19 Kveton JF. Revision Mastoidectomy. In: Haberman II RS, ed. *Middle Ear And Mastoid Surgery*. New York; Thieme; 2004. p.74-80
- 20 Marco CA. Clinical Pearls: Cerebrospinal Fluid Double Ring Sign. *Academic Emerg Med* 2004; 11(1): 75
- 21 Munter DW, McGuirk TD. Head and Facial Trauma. In: Knoop KJ, Stack LB, Storrow AB, eds. *Atlas of Emergency Medicine*, 2<sup>nd</sup> ed. McGraw-Hill; 2002. p.3-26
- 22 Philips BJ, Meguer JX, Redman J, Baker EH. Factors determining the appearance of glucose in upper and lower respiratory tract secretions. *Intensive Care Med* 2003;29:2204-10
- 23 Warnecke A, Averbek T, Wurster U, Harmening M, Lenarz T, Sto'ver T. Diagnostic Relevance of  $\beta$ 2-Transferrin for the Detection of Cerebrospinal Fluid Fistulas. *Arch otol head neck surg* 2004;130: 1178-84
- 24 Schnabel C, Martino ED, Gilsbach JM, Riediger D, et al. Comparison of  $\beta$ 2 Transferrin and  $\beta$ -Trace Protein for Detection of cerebrospinal fluid in nasal and ear fluid. *Clin Chem* 2004; 50(3): 661-3
- 25 Bachmann G, Nekic M, Michel O. Clinical experience with beta-trace protein as a marker for cerebrospinal fluid. *Ann Otol Rhinol Laryngol* 2000;109(12): 1099-102
- 26 Saafan ME, Ragab SM, Albirmawy OA. Topical Intranasal Fluorescein: The Missing Partner in Algorithms of Cerebrospinal Fluid Fistula detection. *Laryngoscope* 2006;116:1158-61
- 27 Bateman N, Mason J, Jones NS. Use of Fluorescein for Detecting Cerebrospinal Fluid Rhinorrhoea: A Safe Technique for intratecal injection. *ORL* 1999; 61(3):131-2
- 28 Wormald PJ. Endoscopic sinus surgery: anatomy, three-dimensional reconstruction, and technique (Cerebrospinal fluid leak closure). New York; Thieme; 2005
- 29 Keerl R, Weber RK, Draf W, Wienke A, Schaefer SD. Use of Sodium Fluorescein Solution for Detection of Cerebrospinal Fluid Fistulas: An Analysis of 420 Administrations and Reported Complications in Europe and the United States. *Laryngoscope* 2004;114:266-72
- 30 Lloyd KM, DelGaudio JM, Hudgins PA. Imaging of Skull Base Cerebrospinal Fluid Leaks in Adults. *Radiology* 2008; 248(3): 725-36
- 31 Stone JA, Castillo M, Neelon B, Mukherji SK. Evaluation of CSF Leaks: High-Resolution CT Compared with Contrast-Enhanced CT and Radionuclide Cisternography. *Am J Neuroradiol* 1999;20:706-12
- 32 Sillers MJ, Morgan E, Gammal TE. Magnetic Resonance Cisternography and Thin Coronal Computerized Tomography in the Evaluation of Cerebrospinal Fluid Rhinorrhea. *Am J Rhinol* 1997; 387-392
- 33 Kaluskar SK, Sachdeva S. Complications in Endoscopic Sinus Surgery Diagnosis, Prevention and Management, 2<sup>nd</sup> ed. New Delhi; Jaypee Brothers Med Publisher; 2006.
- 34 Hegazy HM, Carrau RL, Snyderman CH, Kassam A, Zweig J. Transnasal Endoscopic Repair of Cerebrospinal Fluid Rhinorrhea: A Meta-Analysis. *Laryngoscope* 2000; 110(7): 1166-72
- 35 Castelnuovo P, Mauri S, Locatelli D, Emanuelli E, Delu'G, Giulio GD. Endoscopic Repair of Cerebrospinal Fluid Rhinorrhea: Learning from Our Failures. *Am J Rhinol* 2001; 15:333 - 42.
- 36 Tosun F, Carrau RL, Snyderman CH, Kassam A, Celin S, Schaitkin B. Endonasal Endoscopic Repair of Cerebrospinal Fluid Leaks of the Sphenoid Sinus. *Arch Otolaryngol Head Neck Surg* 2003;129:576-80
- 37 Stenzel M, Preuss S, Orloff L, Jecker P, Mann W. Cerebrospinal Fluid Leaks of Temporal Bone Origin: Etiology and Management. *ORL* 2005; 67 (10): 51-5
- 38 Adkins WY, Osguthorpe JD. Mini-craniotomy for management of CSF otorrhea from tegmen defects. *Laryngoscope* 1983;93: 1038-40.