

Ekstraksi Benda Asing Lampu Led di Bronkus dengan Bronkoskop Kaku

Fachzi Fitri, Tuti Nelvia

Bagian Telinga Hidung Tenggorok Bedah Kepala Leher
Fakultas Kedokteran Universitas Andalas/ RS. Dr. M Djamil Padang

Abstrak

Aspirasi benda asing adalah masalah yang relatif sering pada anak dan merupakan masalah serius yang bisa berakibat fatal. Benda asing di traktus trakeobronkial harus segera dikeluarkan dalam kondisi dan peralatan optimal dan dengan trauma yang seminimal mungkin untuk mencegah komplikasi. Instrumen yang digunakan untuk tindakan ekstraksi benda asing dapat mempengaruhi angka kesakitan dan kematian akibat komplikasi ekstraksi benda asing di saluran pernafasan.

Dilaporkan satu kasus aspirasi lampu LED (*Light Emitting Diode*) di bronkus utama kanan pada anak perempuan berumur 5 tahun, yang dua kali gagal dikeluarkan dengan bronkoskop fleksibel dan berhasil dikeluarkan dengan menggunakan bronkoskop kaku tanpa komplikasi.

Kata kunci : aspirasi benda asing, lampu led , bronkoskop kaku

Abstract

Foreign body aspiration is a relative commonly problem in children and still a serious and sometimes fatal condition. Foreign body in tracheobronchial tract must be removed in optimal conditions and equipment with minimal trauma to prevent complications which being used for foreign body extraction can affect morbidity and mortality due to complications of extraction of foreign body in the respiratory tract.

There was reported one case of aspiration of LED (Light Emitting Diode) lamp in the right main bronchus of 5-years-old girl, who failed two times by flexible bronchoscope and successfully extracted by a rigid bronchoscope, without complication.

Keywords: foreign body aspiration, led lamp, rigid bronchoscope

Korespondensi: dr.Tuti Nelvia: tutinelvia@mail.com

Pendahuluan

Aspirasi benda asing adalah masalah yang penting sebagai penyebab kesakitan dan kematian pada anak dibawah umur 6 tahun. Pada negara berkembang sekitar 300-600 anak pertahun meninggal dibawah usia 15 tahun karena aspirasi benda asing.¹

LED (*light-emitting diode*) atau dioda cahaya adalah suatu semikonduktor yang memancarkan cahaya monokromatik yang tidak koheren ketika diberi tegangan maju. Chip Led mempunyai kutub positif dan negatif, terbuat dari kaca dan berbagai logam, diantaranya Zinc, Germanium, Aluminium, Galium dan lain-lain.²

Predileksi tersering tersangkutnya benda asing di saluran nafas adalah di bronkus utama kanan karena lebih luas dan lebih lurus dibandingkan dengan bronkus utama kiri. Aspirasi benda asing sering terjadi pada usia anak karena anak lebih aktif, dan cenderung memasukkan sesuatu ke mulut, serta kurangnya pengawasan dari orang tua.^{3,4,5}

Anamnesis yang baik, pemeriksaan fisik , dan pemeriksaan radiologi penting untuk menegakkan diagnosis aspirasi benda asing pada saluran nafas, tapi sering kali masih merupakan suatu masalah karena tidak khas.

Benda asing yang teraspirasi dikelompokkan menjadi dua kategori yaitu organik dan inorganik. Benda asing organik yang sering dijumpai pada anak adalah kacang, Aspirasi benda asing inorganik pada anak yang sering dijumpai adalah coin, peniti, bagian kecil dari mainan dan peralatan sekolah. Jenis benda yang

teraspirasi dipengaruhi budaya, wilayah dan gaya hidup.^{3,7,8}

Pada tahun 1895 Killian memperkenalkan bronkoskopi, dan 2 tahun setelah itu yaitu tahun 1897 berhasil mengeluarkan benda asing sepotong tulang pada bronkus. Di Amerika Algernon Coolidge Jr adalah orang pertama pada rumah sakit Massachusetts pada tahun 1899, melakukan bronkoskopi melalui trakeostomi dan mengeluarkan anak kanul trakeostomi pada bronkus seorang wanita berumur 23 tahun. Pada awal 1900 Chevalier Jackson mempelopori pembuatan alat-alat untuk endoskopi saluran nafas yang lebih praktis dan aman, fiber optik diperkenalkan tahun 1960.⁸

Bronkoskop kaku merupakan pilihan untuk ekstraksi benda asing yang teraspirasi pada anak, karena ventilasi lebih terjamin, lebih mudah untuk melakukan tindakan, dan bisa untuk mengatasi perdarahan.⁷

Komplikasi yang mungkin terjadi pada aspirasi benda asing di trakeobronkial berhubungan dengan benda asing sendiri dan tindakan bronkoskopi. Komplikasi akibat benda asing yang paling sering berupa infeksi paru dan kelainan lain seperti edema, tracheitis, bronkitis atau timbulnya jaringan granulasi, dan atelektasis. Komplikasi yang berhubungan dengan tindakan bronkoskopi (intra operatif) paling sering aritmia jantung, bronkospasme, edema laring, trauma pada gigi, bibir, gusi dan laring.^{9,10}

Laporan kasus

Seorang pasien anak perempuan berusia 5 tahun, dikonsultasikan dari Bagian Paru RS Dr. M. Djamil Padang pada tanggal 12/11/2010. Pasien dikonsultasikan dengan diagnosa/ benda asing lampu LED di bronkus yang gagal diekstraksi dan sekaligus alih rawat ke bagian THT.

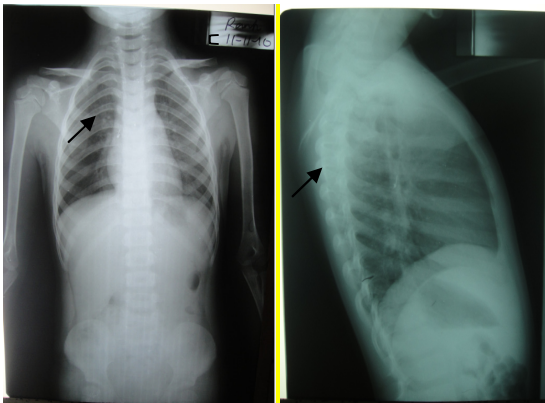
Sebelumnya pasien masuk IGD pada tanggal 11/11/2010 dan telah dilakukan dua kali tindakan bronkoskopi. Bronkoskopi pertama di Ok IGD tanggal 11/11/2010, dan kedua dilakukan di OK sentral tanggal 12/11/2010. Keduanya menggunakan bronkoskop fleksibel, tapi tidak berhasil mengeluarkan benda asing. Kemudian pasien ini dikonsultasikan dan sekaligus alih rawat dari bagian Paru ke bagian THT.

Dari anamnesis didapatkan 1 minggu sebelumnya pasien bermain sambil menggigit lampu LED yang merupakan bola lampu dari korek api yang telah rusak kemudian pasien bermain sambil berlari, tiba-tiba bola lampu LED tersebut tersedak. Pasien terbatuk-batuk kuat kemudian batuk tersebut menghilang. Tidak ada riwayat membiru. Ibu pasien menunggu bola lampu tersebut keluar di buang air besar pasien, tapi ternyata tidak keluar. Setelah tiga hari timbul batuk berdahak. Tidak sesak. Tidak terdapat demam. Orang tua pasien baru membawa ke IGD RS Dr. M Djamil Padang pada hari ketujuh setelah tersedak.

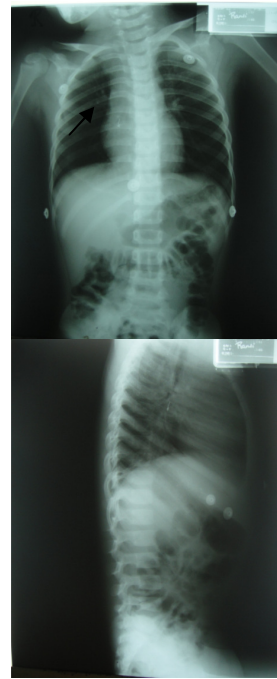
Dari pemeriksaan fisik didapatkan keadaan umum sedang, kesadaran komposmentis, tekanan darah 120/70 mmHg, nadi 102x /menit, nafas 24x/menit, temperatur 36,5 C. Berat badan 16 kg. Pada dinding dada tidak ditemukan retraksi. Pada auskultasi suara nafas sama pada kedua lapangan paru, tidak ditemukan stridor dan wheezing. Pada status lokalis THT pemeriksaan telinga dalam batas normal, pemeriksaan hidung dalam batas normal, pemeriksaan tenggorok dalam batas normal. Laringoskopi indirek sukar dilakukan karena anak tidak kooperatif.

Nilai laboratorium didapatkan Hb: 11,4 gr/dl, leukosit: 10.800/mm³, trombosit: 327.000/mm³, PT: 15,6 detik, APTT: 51,4 detik.

Dari foto toraks posisi Antero Posterior (AP) dan lateral, terlihat benda asing setinggi vertebra torakal VI-VII (gambar 1), dan setelah gagal dilakukan ekstraksi, terlihat benda asing tidak berpindah posisi.



Gambar 1. Foto toraks AP dan lateral sebelum dilakukan ekstraksi



Gambar 2. Foto toraks AP dan lateral setelah dilakukan ekstraksi.

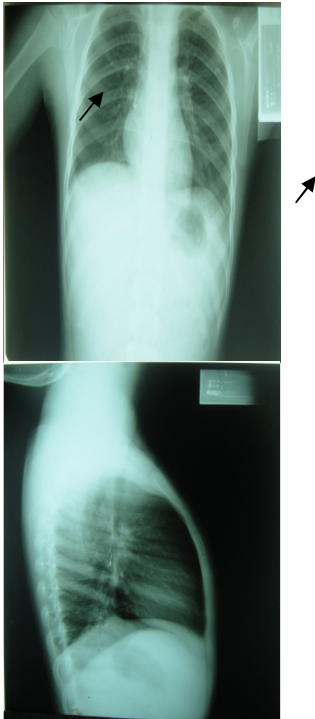
Pada pasien ini karena telah dilakukan 2 kali tindakan bronkoskopi dan dari keterangan Bagian Paru, telah terdapat udem pada trakea, maka diputuskan untuk dilakukan tindakan konservatif dulu selama 4 hari untuk menghilangkan udem dan direncanakan tindakan bronkoskopi pada tanggal 16/10/2010. Bila ada kegawatan obstruksi jalan nafas, akan dilakukan bronkoskopi emergensi. Pada pasien ini diberikan terapi injeksi ceftriaxon 2 x 800 mg/iv, injeksi dexametason pertama diberikan bolus 8 mg/iv, dilanjutkan dengan 3 x 2,5 mg/iv, ambroxol sirup 3 x 15 mg.

Follow up tanggal 13/11/2010. Pasien tidak ada demam, tidak ada sesak nafas tapi ada batuk berdahak. Objektif : Status generalis KU/sedang, kesadaran komposmentis, TD 110/70 mmHg, nadi 86x/menit, nafas 22x/menit. Pemeriksaan THT, telinga, hidung, tenggorok tidak ada kelainan, stridor tidak ada, wheezing tidak ada, suara nafas sama pada kedua lapangan paru. Pasien didiagnos dengan benda asing lampu LED di bronkus kanan. Terapi injeksi ceftriaxon 2x800 mg/iv, injeksi dexametason 3 x 2,5 mg/iv, ambroxol sirup 3 x 15 mg.

Follow up tanggal 14/11/2010. Tidak ada demam, tidak ada sesak nafas, ada batuk berdahak. Objektif : Status generalis KU/sedang, kesadaran komposmentis, TD 110/70 mmHg, nadi 90x/menit, nafas 24x/menit, status lokalis THT : telinga, hidung, tenggorok tidak ada kelainan, stridor tidak ada, wheezing tidak ada, suara nafas sama pada kedua lapangan paru. WD/ Benda asing lampu LED di bronkus kanan. Terapi injeksi ceftriaxon 2 x 800 mg/iv, injeksi dexametason 3 x 2,5 mg/iv, ambroxol sirup 3 x 15 mg.

Dilakukan tindakan bronkoskopi terapeutik pada tanggal 16/11/2011, selama 1jam yaitu jam 10.30 wib sampai 11.30 wib. Sebelum dilakukan tindakan

bronkoskopi dilakukan foto toraks AP dan lateral, kesan benda asing tidak berubah posisi(gambar 3).




Gambar 3. Foto toraks AP dan lateral sebelum masuk kamar operasi.

Dilakukan juga simulasi pengangkatan benda asing dengan menggunakan contoh barang yang diminta dari orang tua pasien. Dilakukan tindakan bronkoskopi, Pasien tidur di meja operasi posisi supine dalam narkose umum, kepala berada digaris tengah dan dipegang dengan posisi hiperekstensi. laringoskop lurus (macintosh) dipegang dengan tangan kiri dimasukkan ke rongga mulut dari sisi kanan (tangan kanan atau jari tengah dan jempol membuka rongga mulut), setelah tampak epiglotis, laringoskop dimasukkan sedikit dibawah epiglotis dan bersamaan dasar lidah diangkat sehingga rima glotis tampak. Bronkoskop ukuran 5 mm x 30 cm dipegang dengan tangan kanan masuk dari sisi tengah, pandangan dipindahkan pada bronkoskop dan ujung distal bronkoskop harus berada di pita suara. Bronkoskop dimasukkan ke rima glotis dengan memutar ke kanan 90°, setelah masuk ke trakea bersamaan dengan tangan kiri yang memegang diputar ke kanan, bronkoskop kembali diputar ke kiri 90°, laringoskop dilepas. Bronkoskop dimasukkan menelusuri trakea, sekret dihisap, tidak tampak benda asing di trakea, bronkoskop diteruskan ke karina, dan diteruskan ke bronkus kanan dengan memiringkan kepala ke kiri, tampak benda asing yang ditutupi sekret, sekret dihisap, posisi benda asing bagian tajam berada diatas, benda asing dijepit dengan maksium dan ditarik keluar melewati bronkoskop, dan berhasil dikeluarkan, benda asing berukuran 1,3 x 0,3 cm. (gambar 4).

Kemudian dilakukan evaluasi, tampak dinding bronkus sedikit hiperemis, tidak tampak ekskoreasi dan

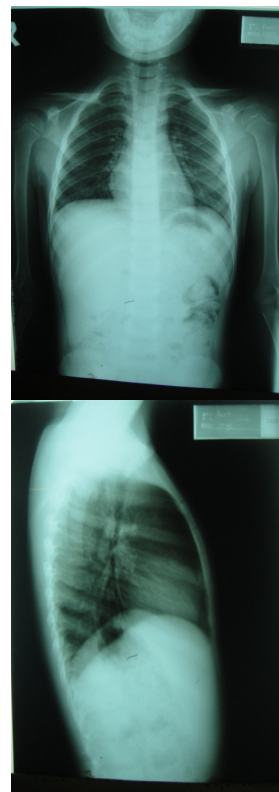
tidak ada perdarahan, tidak ada udem, Skop dikeluarkan, operasi selesai.



Gambar 4. Benda asing lampu LED

Setelah ekstraksi benda asing tidak terdapat sesak, tidak ada emfisema subkutis, tidak ada darah keluar dari mulut, Terapi yang diberikan terapi IVFD Kaen 1B 4 tts/i (makro), inj ceftriakson 2 x 800 mg/iv, injeksi dexamethason 3 x 2,5 mg/iv, dan parasetamol sirup 3 x 160 mg, dan dilakukan foto toraks ulang.

Follow up tanggal 17/1/201. Pasien tidak terdapat demam, tidak ada sesak, tidak terdapat batuk. Pada foto toraks ulang posisi AP dan Lateral, kesan: tidak didapatkan kelainan pada paru (gambar 3). Diberikan terapi inj ceftriakson 2 x 800 mg/iv, injeksi dexamethason 3 x 2,5 mg/iv, dan paracetamol sirup 3 x 160 mg.



Gambar 5. Foto toraks ulang, tidak didapatkan kelainan

Pasien dipulangkan 2 hari kemudian dengan terapi cefixim sirup 2 x 50 mg, paracetamol 3 x 160 mg

bila perlu. Pada hari ke 9 post ekstraksi benda asing yaitu tanggal 25/11/2011 pasien kontrol ke poli THT. Dari anamnesa tidak terdapat keluhan. Pada pemeriksaan fisik tidak ditemukan wheezing, tidak ditemukan stridor, tidak demam. Pasien dianjurkan kontrol ke poli THT bila ada keluhan.

DISKUSI

Telah dilaporkan suatu kasus aspirasi benda asing lampu LED di bronkus kanan pada seorang anak perempuan berusia 5 tahun. Lampu LED (*light-emitting diode*) adalah suatu semikonduktor yang memancarkan cahaya monokromatik yang tidak koheren ketika diberi tegangan, lampu LED ini mempunyai kutub positif dan negatif.²

Latifi et al pada penelitiannya tahun 1994-2003 di Kosovo mendapatkan kejadian aspirasi benda asing pada laki-laki 107(59%) dan perempuan 75(41%) , kejadian umur 0-3 tahun sebanyak 124(68%), umur 4-7 thn sebanyak 36(20%). Cataneo AJM mendapatkan kejadian pada laki-laki 94 (57%), dan pada perempuan 70(43%), dan 84 % ditemukan pada usia dibawah 16 tahun.¹¹

Benda asing teraspirasi lebih sering pada anak-anak punya kebiasaan meletakkan atau menggigit benda di mulut sambil bermain/berlari, dan pada saat tertentu anak kurang diawasi orang tua.^{1,6,7,8}

Jenis benda asing yang teraspirasi bervariasi dari masing-masing negara tergantung budaya, sosial dan ekonomi yang mencakup pendidikan, sikap orang tua, kebiasaan makan, ketersediaan jenis benda asing yang berpotensi mengancam jiwa dan strategi pencegahan. Sebagian besar dari benda asing yang teraspirasi adalah benda organik, adalah kacang 127 (62%), sedangkan benda yang terbuat dari logam 12(1,2%)^{11,12} Pada pasien ini benda asingnya adalah benda inorganik yang terbuat dari logam dan kaca, tapi belum ditemukan adanya laporan kasus aspirasi lampu LED ini.

Dari anamnesa seseorang yang mengalami aspirasi benda asing di saluran nafas akan mengalami 3 stadium, stadium pertama merupakan gejala permulaan yaitu riwayat tersedak, batuk-batuk hebat secara tiba-tiba (*violent paroxysmal of coughing*), rasa tercekik (*choking*), rasa tersumbat di tenggorok (*gagging*), sesak nafas yang tiba-tiba, wheezing yang tiba-tiba, rasa tercekik, atau obstruksi jalan nafas akut, gejala stadium permulaan diikuti oleh interval asimtomatis, pada stadium ketiga telah terjadi gejala komplikasi infeksi sebagai akibat reaksi terhadap benda asing, hingga timbul batuk-batuk, stridor dan berkurangnya suara nafas pada auskultasi hemoptisis, pneumonia, dan abses paru^{5,13}. Ada yang telah diterapi dengan asma tapi tidak ada perbaikan^{3,11}.

Benda asing yang teraspirasi tanpa menimbulkan obstruksi akut, akan menimbulkan reaksi tergantung dari jenisnya, organik atau an organik. Aspirasi benda asing yang an organik, jika tidak menimbulkan obstruksi, dapat asimtomatis pada waktu yang lama. Gejala yang sering adalah batuk 68,3%⁷. Peneliti lain Cataneo JM yang mendapatkan gejala batuk 112(68%), rasa tercekik 90(54,9%), dan sesak 47(28,7%)⁸.

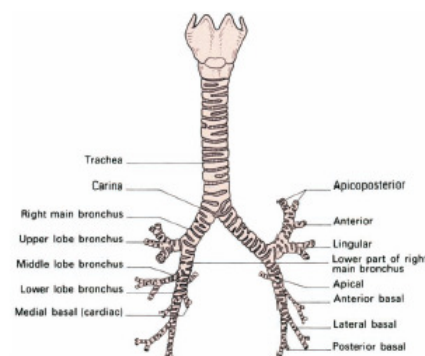
Pada pasien ini dari anamnesa terdapatnya riwayat tersedak benda asing dan batuk yang

paroksismal, tapi gejala tu hilang beberapa saat setelah aspirasi benda asing, batuk timbul lagi pada hari ke-3, tapi sudah batuk berdahak.

Pada pemeriksaan fisik tidak ditemukan adanya kelainan pada pasien ini. Terdapatnya gejala akibat aspirasi benda asing bervariasi tergantung pada lokasi, jenis, ukuran, bentuk, sifat iritasinya terhadap mukosa, lama benda asing di jalan nafas, derajat sumbatan serta adanya komplikasi dari benda asing^{9,12}. Salah seorang peneliti menemukan pada pemeriksaan fisik didapatkan suara nafas yang menurun 72(88,9%), wheezing 42(51,9%), sianosis 5(6,2%)¹³. Pada pasien ini tidak ditemukan adanya kelainan pada pemeriksaan fisik, hal ini karena benda asing yang terbuat dari logam dan kaca kurang iritatif dan ukurannya tidak menyumbat total bronkus.

Pada pasien ini dilakukan rontgen foto toraks AP dan lateral dan tampak gambaran radioopak setinggi vertebra torakal VI-VII. Menurut Ripley DP rontgen foto toraks harus dilakukan pada kasus aspirasi benda asing ataupun yang diduga aspirasi benda asing, meskipun lebih dari 90% dari benda asing adalah radiolusen.¹⁵. Peneliti lain mendapatkan pada rontgen ditemukan gambaran pneumonia 24(13,1%), atelektasis 22(12%), udara yang terperangkap 9(4,9%), terlihat benda asing 5(2,7%), gambaran normal 116(63,7%)¹⁴. Pada pasien ini dari foto toraks PA dan lateral tampak gambaran radioopak, karena itu tindakan bronkoskopi diagnostik tidak dilakukan.

Setelah teraspirasi, benda asing dapat tersangkut pada 3 tempat yaitu di laring, trakea dan bronkus, 80-90 % tersangkut di bronkus. Pada pasien ini benda asing tersangkut di bronkus utama kanan karena ukurannya lebih lebar dan hampir merupakan garis lurus dengan trakea sedangkan bronkus kiri membuat sudut dengan trakea.^{9,16}(gambar 6)



Gambar 6. Trakea dan bronkus¹⁷

Video fluoroskopi merupakan cara terbaik untuk melihat saluran nafas secara keseluruhan, dapat mengevaluasi pada saat ekspirasi dan inspirasi dan adanya obstruksi parsial.⁹

Pemeriksaan laboratorium darah diperlukan untuk mengetahui adanya gangguan keseimbangan asam basa serta adanya tanda infeksi trakeobronkial¹⁰. Pada pasien ini tidak dilakukan pemeriksaan astrup karena pasien tidak sesak, dan didapatkan tanda leukositosis.

Benda asing di saluran nafas harus segera dikeluarkan dalam kondisi optimal dengan trauma yang

minimal untuk mencegah komplikasi. Pada pasien ini dilakukan tindakan bronkoskopi di ruangan bedah sentral, dan optimalisasi alat.¹³

Ada beberapa faktor yang menentukan keberhasilan penatalaksanaan benda asing di saluran nafas, antara lain a). Tim yang berpengalaman dalam ekstraksi benda asing di saluran nafas, b). Kerjasama yang baik antara operator dengan tim anestesi, c). Ketersediaan alat yang sesuai dengan kebutuhan.¹⁶ Bronkoskop kaku merupakan pilihan untuk ekstraksi benda asing di saluran nafas, disamping juga digunakan untuk diagnosis pada kasus kecurigaan benda asing. Pilihan memakai bronkoskop kaku atau flexibel tergantung pada pilihan operator, lokasi benda asing dan usia pasien⁸.

Pada pasien ini dipilih bronkoskop kaku dengan pertimbangan pernafasan lebih terkontrol, oksigenasi adekuat, lumen lebih besar, sehingga memudahkan melakukan tindakan, dan untuk mengatasi bila terdapat perdarahan, kekurangan bronkoskop fleksibel adalah pernafasan kurang terkontrol, dan lumen alat terlalu kecil untuk bisa memasukkan benda asing.^{7,9}

Ukuran benda asing harus diketahui dengan membuat duplikat dan mencobanya dengan cunam yang sesuai, sesaat sebelum melakukan bronkoskop dibuat foto toraks untuk menilai kembali letak benda asing. Komunikasi antara operator dan dokter ahli anaestesi penting untuk menentukan rencana tindakan.^{11,12}

Penyulit pada penatalaksanaan benda asing di bronkus antara lain faktor penderita, lamanya benda asing teraspirasi, lokasi benda asing, kelengkapan alat, kemampuan tenaga medis dan paramedis dan anestesi yang terampil.¹⁰

Komplikasi benda asing teraspirasi dilaporkan 22-33% diantaranya pneumomediastinum, pneumotoraks, hidropneumotoraks, stenosis bronkial, abses, atelektasis, pneumonia, bronkiektasi dan bronkospasme, pneumonia merupakan komplikasi yang paling sering terjadi^{2,7,12}. Pada pasien ini ekstraksi benda asing dilakukan tanpa menimbulkan komplikasi.

Kesimpulan : Pada kasus ini, dari anamnesa didapatkan riwayat tersedak benda asing lampu LED. Batuk yang paroksismal diikuti fase asimtomatik, dan hari ketiga timbul batuk berdahak. Pada pemeriksaan fisik tidak ditemukan kelainan, dari nilai laboratorium didapatkan leukositosis, dari foto toraks tampak benda asing radioopak. Keberhasilan bronkoskop kaku pada pasien ini karena oksigenasi lebih terjamin, dan ukuran skop yang memungkinkan benda asing bisa dilindungi masuk ke dalam skop waktu melakukan ekstraksi. Optimalisasi alat, dan kerjasama tim yang baik.

Saran untuk meminimalisir kasus aspirasi benda asing pada anak-anak perlunya menghindari benda-benda yang bisa teraspirasi dari anak, mengingatkan anak untuk jangan meletakkan benda-benda kecil di mulut, dan menjauhkan mainan yang berukuran kecil yang bisa menyebabkan aspirasi pada anak.

Daftar Pustaka :

1. Brkic F, Umihanic S. Tracheobronchial foreign bodies in children experience at ORL clinic Tuzla, 1954-2004. *International Journal of Pediatric Otorhinolaryngology* 2007; 71: 909-15

2. Dioda cahaya. Available from http://id.wikipedia.org/wiki/Dioda_cahaya
3. Asif M, Shah SA, Khan F, Ghani R. Foreign body inhalation - site of impaction and efficacy of rigid bronchoscopy. *J Ayub Med Coll abbottabad* 2007; 19: 46-48
4. Asif M, Shah SA, Khan F, Ghani R. Analysis of tracheobronchial foreign bodies with respect to sex, type, and presentation. *J Ayub Med Coll Abbottabad* 2007; 19: 13-15
5. Sersar SI, Hamza UA, Abdelhameed WA, Abulmaaty RA, Gowaeli NN, Moussa SA et al. Inhaled foreign bodies : management according to early or late presentation. *European Journal of Cardio-thoracic surgery* 2005; 28: 369-374
6. Rina M, Quintos TR. Pediatric rigid bronchoscopy for foreign body removal. *Philippine journal of Otolaryngology Head and Neck Surgery* 2009; 24: 39-41
7. Doody DP. Foreign body aspiration. In Grillo HC editors. *Surgery of the trachea and bronchi*. London: BC Decker Inc, 2004. p707-17
8. Cataneo AJM, Cataneo DC, Ruiz RL. Management of tracheobronchial foreign body in children. *Pediatric Surgery Int* 2008; 24: 151-156
9. Jackson C. Bronchoesophagology. In: *Bronchoesophagology*. Philadelphia and London; 1958. p 5-34
10. Junizaf MH. Benda Asing di Saluran Napas. Dalam : Soepardi EA, Iskandar N, editors. *Buku Ajar Ilmu Kesehatan THT-Kepala Leher Jakarta : Balai Penerbit FKUI ;2007.p 259-65*.
11. Latifi X, Mustafa A, Hysena Q. Rigid tracheobronchial in the management of airway foreign bodies: 10 years experience in Kosovo. *International Journal of Pediatric otolaryngology* 2006; 70: 2055-9
12. David E. Eibling, *Management of intractable aspiration*. In: Byron J.Bailey & Jonas T.Johnson editors, *Head & Neck Surgery otolaryngology*; 1998 ed. 4th. p 733-743.
13. Hasdiraz I, Oguzkaya F, Bilgin M, Bicer C. Complication of bronchoscopy for foreign body removal: experience in 1035 cases. *Ann saudi Med* 2006; 26: 283-7
14. Kalyanappagol VT, kulkarni NH, Bidri LH. Management of tracheobronchial foreign body aspiration in pediatric age group- 10 year retrospective analysis 2007; 51: 20-23
15. Perkasa MF. Ekstraksi benda asing di laring dengan neuroleptic anesthesia. Case report original artikel 2009; 22; 20-23
16. Ripley DP, Henderson AK. A case of aspiration: the importance of early diagnosis and clinical suspicion. *Primary care Respiratory Journal* 2007; 16: 191-193.
17. Ellis H. *Clinical anatomy*. Blackwell publishing 2006; ed 11th: p 19-21