

# Penatalaksanaan Kolesteatom Eksterna

**Yan Edward, Deni Amri**

Bagian Telinga Hidung Tenggorok Bedah Kepala Leher  
Fakultas Kedokteran Universitas Andalas/RS Dr. M. Djamil Padang

## ABSTRAK

Kolesteatom eksterna merupakan penyakit otologi yang jarang dijumpai. Temuan gejala klinis yang paling sering ditemui adalah destruksi pada struktur tulang liang telinga. Kerusakan yang timbul sering bersifat ireversibel akibat kolesteatom yang meluas. Karena sifat destruktif penyakit ini maka kemungkinan diagnosa kolesteatom eksterna harus selalu dipikirkan dalam menetapkan diagnosa banding jika terdapat suatu lesi di liang telinga.

Satu kasus kolesteatom eksterna dilaporkan pada seorang wanita 46 tahun dengan kerusakan pada struktur tulang liang telinga dan mastoiditis dengan membran timpani utuh dan tidak terdapat gangguan pendengaran. Telah dilakukan simple mastoidektomi dan rekonstruksi liang telinga.

**Kata Kunci:** kolesteatoma eksterna, mastoiditis, simple mastoidektomi

## ABSTRACT

*External auditory canal cholesteatoma is an uncommon otologic entity. The predominant finding are erosion bony structure of the external auditory canal. Irreversible damage is often caused by diffuse cholesteatoma. Because of the destructive nature of external auditory canal cholesteatoma, the possibility of external auditory canal cholesteatoma should be always considered in differential diagnosis for lesion of the external auditory canal.*

*We report a case of a 46-year-old woman in whom an external auditory canal cholesteatoma destructed the bony structure of the external auditory canal and mastoiditis with intact tympanic membran and no hearing loss. It has been done simple mastoidektomi and ear canal reconstruction.*

**Key Words:** external cholesteatoma, mastoiditis, simple mastoidectomy.

## Pendahuluan

Kolesteatom liang telinga atau sering disebut sebagai kolesteatoma eksterna adalah suatu penyakit yang berasal dari liang telinga. Meskipun kolesteatoma merupakan penyakit yang sering ditemukan, pada liang telinga kolesteatoma sangat jarang terjadi. Sering digambarkan sebagai "divertikulum" lokal yang mendestruksi jaringan mesenkim dan tulang liang telinga, dan umumnya terdapat pada bagian inferior liang telinga.<sup>1</sup> Toynbee (1850) menggambarkan kolesteatoma eksterna sebagai suatu penumpukan epidermal pada liang telinga.<sup>1,2</sup>

Awalnya Kolesteatom eksterna dan keratosis obturans dianggap sebagai satu penyakit yang sama, dimana terdapat penumpukan material keratin dalam liang telinga, sehingga sering tumpang tindih digunakan dalam berbagai artikel jurnal maupun buku. Pada kenyataannya kedua penyakit ini berbeda dalam karakteristik dan penatalaksanaannya.<sup>2</sup>

Defenisi kolesteatom eksterna pertama kali dijelaskan oleh Pipergedes dkk.<sup>3</sup> Sebagai suatu invasi jaringan skuamosa ke dalam tulang liang telinga yang bersifat lokal.<sup>2,3</sup>

Kolesteatom eksterna merupakan penyakit yang jarang ditemukan, diperkirakan satu dari 1000 pasien baru yang datang ke poliklinik THT. Pasien

dengan kolesteatom eksterna datang dengan telinga berair yang biasanya purulen dan nyeri kronis telinga yang bersifat tumpul (*dull*) akibat invasi lokal jaringan skuamosa ke dalam tulang liang telinga. Pasien biasanya tidak mengalami gangguan pendengaran.<sup>4</sup>

Patofisiologi kolesteatom eksterna sampai saat ini masih belum jelas. Teori terbaru dikemukakan oleh Persound dkk.<sup>2</sup>, ada dua teori utama :

1. Terdapat suatu trauma minor pada kulit liang telinga yang menimbulkan reaksi inflamasi dan ulserasi, proses selanjutnya akan menyebabkan terjadinya periosteitis dan nekrosis pada tulang di liang telinga. Epitel skuamosa akan masuk (invasi) ke dalamnya dan berproliferasi, proses akhir adalah akan terbentuk kolesteatom di daerah tersebut.
2. Proses penuaan pada epitel kulit liang telinga mengakibatkan aliran darah di tempat tersebut berkurang, jaringan kulit akan mengalami hipoksia sehingga proses normal migrasi epitel menurun. Terjadi penumpukan sel epitel akan menyebabkan terbentuknya kolesteatom.

Terdapat beberapa klasifikasi dari kolesteatom eksterna, pertama klasifikasi yang disampaikan oleh Tos<sup>5,6</sup>, mengelompokkan kolesteatom eksterna berdasarkan asal dari kolesteatom:

1. Kolesteatom primer

2. Kolesteatom sekunder
3. Kolesteatom yang berkaitan dengan atresia kongenital pada liang telinga.<sup>5</sup>

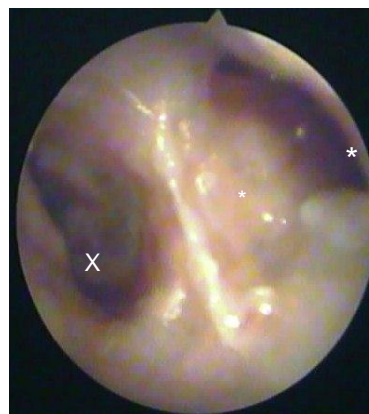
Klasifikasi lainnya adalah yang disampaikan oleh Vrabec dan Chaljub (2000)<sup>6</sup>, dikelompokkan berdasarkan faktor penyebab dari kolesteatom eksterna:

1. Kolesteatom spontan (tidak terdapat penyakit pada telinga sebelumnya, trauma atau riwayat operasi telinga)
2. Kolesteatom kongenital (stenosis kogenital pada liang telinga)
3. Kolesteatom iatrogenik (terdapat riwayat operasi telinga)
4. Kolesteatoma post-trauma (terdapat riwayat fraktur tulang temporal)
5. Kolesteatom post-obstruksi (terdapat lesi sekunder yang menimbulkan oklusi liang telinga)

### Laporan Kasus

Seorang perempuan berusia 46 tahun dengan pendidikan SLTA datang dengan rujukan dari spesialis THT-KL dengan diagnosa kolesteatom eksterna ke poliklinik Sub Bagian Otologi Bagian THT-KL RS Dr. M. Djamil Padang pada tanggal 18 Agustus 2010. Pasien datang dengan keluhan utama telinga kiri berair sejak 9 bulan yang lalu dan hilang timbul. Awalnya cairan dari telinga encer berwarna putih kekuningan dan tidak berbau, makin lama cairan kental kekuningan dan berbau, terutama sejak 2 bulan yang lalu. Pasien merasakan daging tumbuh dalam liang telinga kiri sejak 2 bulan yang lalu. Pasien sering mengeluarkan kotoran telinga yang keras dengan menggunakan *cotton bud*. Pendengaran berkurang tidak ada. Demam tidak ada. Riwayat trauma pada telinga tidak ada. Riwayat sakit gula tidak ada. Pusing berputar tidak ada. Tidak ada sakit kepala hebat yang disertai mual dan muntah. Penurunan kesadaran tidak ada. Riwayat operasi telinga sebelumnya tidak ada. Tiga minggu sebelumnya pasien berobat ke dokter spesialis THT dan telah dilakukan pemeriksaan tomografi komputer. Pasien disarankan oleh dokter untuk dioperasi di RSUP M.Djamil Padang.

Pada pemeriksaan fisik status umum didapatkan keadaan umum baik, sadar dan tidak demam. Pada status lokalis THT didapatkan telinga kanan; daun telinga tidak ada kelainan, retroaurikuler tidak ada kelainan, liang telinga lapang, sekret tidak ada, membran timpani utuh,reflek cahaya ada. Pada telinga kiri; daun telinga tidak ada kelainan, nyeri tekan tragus tidak ada, nyeri tarik daun telinga tidak ada, retroaurikuler tidak ada kelainan, liang telinga sempit, sekret berbau. Terdapat jaringan granulasi hampir menutupi liang telinga. Membran timpani tidak dapat dinilai. Dilakukan pembersihan liang telinga dan membuang jaringan granulasi pada evaluasi didapatkan liang telinga lapang tampak destruksi pada 1/3 lateral posterior liang telinga, *bone exposed*, bergaung sedalam 0,5 cm, terdapat kolesteatom, membran timpani utuh, reflek cahaya ada (gambar 1)



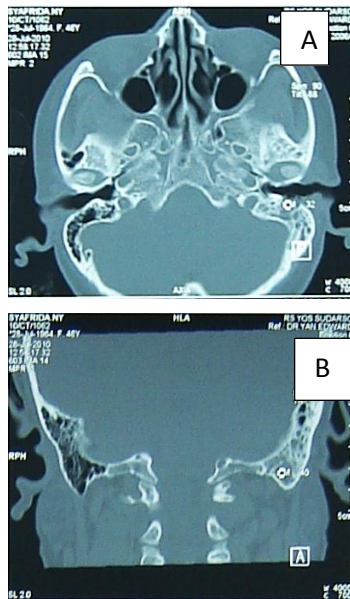
**Gambar 1. Evaluasi liang telinga kiri setelah jaringan granulasi dibersihkan.** Lambang \* menunjukkan destruksi tulang liang telinga, x membran timpani utuh

Pada pemeriksaan hidung dan tenggorok dalam batas normal. Pada leher tidak ditemukan pembesaran getah bening. Pada pemeriksaan penala kesan normal (tabel 1)

**Tabel 1. Uji Penala**

Uji	AD	AS
Rinne	+	+
Weber	Tidak terdapat lateralisasi	
Schwabach	=	=

Dari hasil tomografi komputer (bertanggal 28 Juli 2010) yang dibawa oleh pasien dengan kesan adanya destruksi pada tulang pada 1/3 lateral posterior liang telinga kiri, kolesteatom dan pneumotisasi *air cell* berkurang pada mastoid kiri, membran timpani pada telinga kiri utuh, kanalis semisirkularis utuh, kesan mastoiditis sinistra dengan kolesteatom di liang telinga kiri dan terdapat destruksi 1/3 lateral posterior liang telinga. (gambar 2 A dan B.)



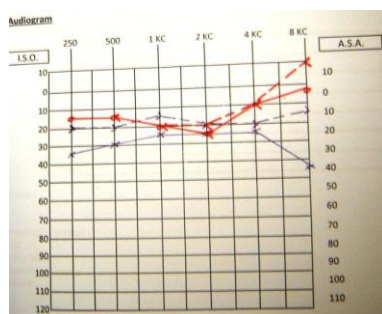
**Gambar 2. (A dan B) potongan axial dan coronal mastoid.** Terlihat destruksi liang telinga kiri 1/3 lateral posterior (A). Terlihat pneumatisasi air cell berkurang pada mastoid kiri (B).

Diagnosis ditegakkan kolesteatom eksterna auris sinistra. Direncanakan dilakukan operasi *simple mastoidektomi* dalam narkose umum. Terapi ofloxacin tetes telinga 2 x gtt V AS dan H<sub>2</sub>O<sub>2</sub> 3% 2 x gtt V AS.

Pada tanggal 21 Agustus 2010 didapatkan hasil pemeriksaan darah; haemoglobin: 12,7gr%, leukosit: 8.800/mm<sup>3</sup>, hematokrit: 38%, trombosit: 374.000/mm<sup>3</sup>, PT: 10,8, APTT: 38, gula darah puasa 87 md/dl, gula darah 2 jam PP 110 md/dl, ureum darah 19 mg/dl, kreatinin darah 0,6 mg/dl, Natrium 14,1 mmol/l, Kalium 4,4 mmol/l, Klorida serum 105 mmol/l, SGOT 19 u/l, SGPT 14 u/l.

Tanggal 30 Agustus 2010 pasien dirawat dengan diagnosis kolesteatom eksterna auris sinistra AS untuk dilakukan *simple mastoidektomi* dalam narkose umum. Terapi diberikan injeksi Ceftriaxon 2x1 gr iv, injeksi deksametason 3x5 mg iv.

Pada pemeriksaan fungsi keseimbangan dan saraf fasialis tidak ditemukan kelainan. Pemeriksaan audiometri didapatkan telinga kanan normal dengan ambang dengar 17,5 dB, telinga kiri tuli konduktif ringan dengan ambang dengar 26,25 dB. (gambar 3.)



**Gambar 3. Audiogram sebelum operasi**

Pada tanggal 1 September 2010 pasien dilakukan tindakan operasi. Operasi dimulai dengan pasien tidur terlentang di meja operasi dalam narkose umum dengan teknik hipotensi. Dilakukan tindakan aseptik dan antiseptik pada lapangan operasi dan dipasang duk steril. Dilakukan evaluasi telinga kiri dengan menggunakan mikroskop, terlihat membran timpani utuh, dinding posterior liang telinga destruksi ukuran 1 x 1 x 1 cm, terdapat kolesteatom dan jaringan granulasi. Dibuat penandaan pada 3 mm dari sulcus retroaurikular sinistra dan dilakukan infiltrasi pada daerah penandaan dengan epinefrin 1:200.000. Insisi pada daerah penandaan tegak lurus terhadap kulit dan tangensial terhadap liang telinga. Dipasang retraktor dan korteks mastoid dipaparkan. Diambil graft tulang temporal dengan pahat mastoid, digunakan sebagai graft untuk dinding posterior liang telinga yang destruksi.

Dibuat garis imajiner membentuk segitiga Mc Ewen sebagai penanda dalam melakukan pengeboran pada korteks mastoid. Tampak jaringan granulasi pada daerah korteks mastoid, jaringan granulasi dibersihkan. Terdapat destruksi pada bagian dinding posterior liang telinga. Kolesteatom diangkat terlihat jaringan granulasi pada dinding posterior liang telinga sampai ke liang telinga. Jaringan granulasi dibersihkan. Sinus sigmoid, tegmen timpani dan saraf fasialis tidak terpapar.

Dilakukan evaluasi kembali membran timpani, terlihat membran timpani utuh. Aditus ad antrum, patent. Pinggir dinding posterior liang telinga yang mengalami destruksi dibersihkan. Dilakukan obliterasi dengan muskulus temporalis, selanjutnya *graft* tulang dipasang pada dinding posterior yang destruksi. *Graft* kulit yang telah dipersiapkan sebelumnya dipasang di atas *graft* tulang.

Perdarahan diatasi, luka operasi dijahit lapis demi lapis dan rongga operasi diberi tampon sofratul. Dipasang verban dan balut tekan. Operasi selesai. Lama operasi berkisar 4 jam 30 menit.

Diagnosis pasca operasi post *simple mastoidektomi* dan rekonstruksi liang telinga kiri atas indikasi kolesteatom eksterna telinga kiri. Terapi diberikan injeksi ceftriaxon 2x1 gram iv, tramadol drip 100 mg dalam 500cc NaCl 0,9% per 8 jam (selama 1 hari), B kompleks 1 x 1 tablet. Pada *follow up* segera setelah operasi tidak ditemukan wajah mencong dan pusing berputar.

Pada tanggal 3 September 2010, keadaan umum sedang, sadar, keluhan pusing berputar tidak ada, wajah mencong tidak ada, demam tidak ada. Verband telinga dibuka, tidak terdapat darah merembes dari tampon sofratul dan luka operasi kering. Dipasang verban telinga dan balut tekan. Terapi injeksi ceftriaxon 2x1 gram iv, B comp 1 x 1 tablet.

Tanggal 7 September 2010 keadaan umum pasien baik keluhan tidak ada. Luka operasi kering dan jahitan dilepas.


Tanggal 8 September 2010 pasien dipulangkan dan diberikan terapi sefixime 2x100mg po,



B kompleks 1 x 1 tablet. Dianjurkan untuk kontrol ke poliklinik THT-KL RSUP. DR. M. Djamil Padang tanggal 14 September 2010.

Pada kontrol 14 September 2010, setelah operasi didapatkan luka operasi, graft tumbuh baik, sekret tidak ada. Terapi diberikan ciprofloxacin 2 x 500 mg, B kompleks 1 x 1 tablet. Anjuran kontrol rutin untuk evaluasi kekambuhan dan membersihkan telinga.

Dilakukan audiometri didapatkan telinga kanan normal, telinga kiri dengan ambang dengar 21,25 dB. (gambar 4.)



**Gambar 4. Audiogram setelah operasi**

#### Diskusi.

Telah dilaporkan satu kasus seorang wanita 46 tahun dengan diagnosis kolesteatom eksterna. Kolesteatom eksterna merupakan kasus yang jarang ditemukan. diperkirakan satu dari 1000 pasien baru yang datang ke poliklinik THT. Antony dan Antony (1982)<sup>2</sup> melaporkan angka kejadian kolesteatoma eksterna 1,2 dari 1000 pasien baru THT, Vrabc dan Chaljub (2002)<sup>3</sup> melaporkan angka kejadian kolesteatoma eksterna 1,7 kasus dari 1000 pasien, Owen dan Rosborg (2006)<sup>7</sup> melaporkan 3,7 kasus dari 1000 pasien.

Berdasarkan lokasi kolesteatom dari jumlah kasus pada masing-masing kelompok kolesteatom eksterna primer paling banyak ditemukan di anterior (76 %), inferior (68 %) dan dinding posterior (60 %). Menurut Anthony dan Anthony lokasi terbanyak adalah anterior dan inferior.<sup>8</sup> Menurut Heilbrun dkk, lokasi terbanyak pada posterior dan inferior.<sup>9</sup> Pada kasus ini lokasi kolesteatom di liang telinga didapatkan pada bagian posterior liang telinga.

Perluasan kolesteatom eksterna berdasarkan penelitian Owen dkk.<sup>7</sup> 63 % tidak didapatkan perluasan, 23 % terdapat perluasan ke temporomandibular joint, 13 % terdapat perluasan ke mastoid, 6 % ke telinga tengah, 2 % dapat mengenai N.VII dan perluasan ke attic dan antrum masing-masing 2 %. Menurut Heilbrun dkk. Perluasan kolesteatom eksterna terbanyak ke telinga tengah 38 %, mastoid 31 %, N. VII 15 %, tegmen 8 %.<sup>9</sup> Pada pasien ini terdapat perluasan ke mastoid.

Berdasarkan distribusi jenis kelamin, dari penelitian Owen dkk.<sup>7</sup> rasio perempuan dan pria adalah 13 : 12, menurut Anthony dan Anthony<sup>8</sup> rasio tersebut 7 : 5, menurut Sismanis dkk. rasio perempuan dengan pria 4 : 6 sedangkan dari penelitian Holt perbandingan antara perempuan dan pria yang mengalami kolesteatom eksterna 2 : 6. Usia rata-rata pasien

kolesteatom eksterna menurut Owen dkk.<sup>7</sup> adalah 57 tahun. Pasien ini adalah seorang perempuan dengan usia 47 tahun.

Pada pasien ini telinga yang mengalami kolesteatoma eksterna adalah unilateral yaitu telinga kiri, ini sesuai dengan penelitian Owen dkk. dimana rasio telinga kanan dengan telinga kiri mengalami kolesteatom eksterna 12 : 13<sup>7</sup>, menurut penelitian Anthony dan Anthony<sup>8</sup> 2 : 10, Sismanis dkk. mendapatkan rasio telinga kanan dengan telinga kiri 2 : 8, Holt dkk. 2 : 8, Vrabc dan Chaljub mendapatkan rasio 5 : 13.<sup>6</sup>

Pasien datang dengan keluhan telinga berair (otorrhea) dan nyeri pada telinga yang bersifat tumpul. Berdasarkan penelitian Owen dkk.<sup>7</sup> terdapat variasi angka kejadian untuk nyeri pada telinga 8 sampai 58 %, ini kemungkinan disebabkan nyeri bersifat subjektif tetapi juga berkaitan dengan perluasan kolesteatom eksterna itu sendiri. Telinga berair dari penelitian Owen dkk.<sup>7</sup> didapatkan 13 % dari seluruh kasus. Pada hasil penelitian yang dilakukan oleh Piepergerdes dkk. didapatkan angka 100 %, Anthony dan Anthony mendapatkan angka 25 %, Sismanis dkk. 38 %. Gangguan pendengaran berdasarkan penelitian Sismanis dkk. ditemukan 25 %, Anthony dan Anthony ditemukan 17 %, sedangkan Holt dkk. dari penelitiannya mendapatkan angka 13 %.<sup>8</sup> Pada pasien ini didapatkan tuli konduktif ringan pada telinga kiri dengan ambang dengar 26,25 dan setelah operasi didapatkan perbaikan ambang dengar menjadi 21,25.

Diagnosis kolesteatom eksterna ditegakkan dengan anamnesis dan pemeriksaan fisik. Pemeriksaan radiologi berguna untuk menentukan perluasan penyakit ke telinga tengah atau ke struktur neurovaskular. Temuan dari pemeriksaan fisik yang paling sering dijumpai adalah retensi debris skuamosa dalam liang telinga, dengan berbagai variasi jumlah lokasi destruksi tulang liang telinga.<sup>6,10,11</sup>

Secara klinis, pasien dengan kolesteatom eksterna datang dengan keluhan nyeri telinga yang bersifat tumpul dan telinga berair, biasanya purulen. Nyeri timbul akibat invasi jaringan skuamosa ke tulang yang liang telinga yang mengalami periosteitis. Pasien biasanya tidak mengeluhkan gangguan pendengaran.<sup>1,2,3,12</sup> Pada pasien ini keluhan utama adalah telinga berair yang dialami 9 bulan dan nyeri pada telinga. Pasien tidak mengeluhkan gangguan pendengaran. Pada pemeriksaan fisik didapatkan telinga berair dan bau, jaringan granulasi di liang telinga, destruksi pada tulang liang telinga dan membran timpani utuh, maka pada pasien ini ditegakkan diagnosa kolesteatom eksterna.

Berdasarkan stadium yang dikemukakan oleh Naim dkk.<sup>3</sup>, dimana kolesteatom eksterna dikelompokkan atas:

- Stadium I Hiperplasia dan hiperemis pada epitel liang telinga
- Stadium II Periostitis atau inflamasi lokal
- Stadium III Destruksi tulang liang telinga.

- Stadium IV Destruksi spontan struktur anatomi yang berdekatan dengan liang telinga.

Pada pasien ini didapatkan destruksi pada liang telinga, sehingga termasuk dalam stadium III, menurut Naim dkk<sup>3</sup>, tatalaksana kolesteatom eksterna stadium III adalah pembedahan untuk membuang jaringan patologis.

Dari gambaran tomografi komputer pada pasien ini didapatkan adanya destruksi pada tulang liang telinga pada 1/3 lateral posterior liang telinga kiri, kolesteatom dan pneumatosis *air cell* berkurang pada mastoid kiri, membran timpani pada telinga kiri utuh, kanalis semisirkularis utuh, kesan mastoiditis sinistra dengan kolesteatom di liang telinga kiri. Dapat disimpulkan bahwa pada pasien ini telah terjadi destruksi pada tulang liang telinga dan perluasan terjadi ke mastoid. Berdasarkan stadium kolesteatom eksterna yang dikemukakan oleh Shin dkk.<sup>4,13</sup>, yang dikelompokkan berdasarkan gambaran klinis dan tomografi komputer, yaitu:

- Stadium I Kolesteatom masih terbatas dilang telinga
- Stadium II Kolesteatom sudah sampai ke membran timpani dan telinga tengah
- Stadium III Kolesteatom telah menimbulkan destruksi pada liang telinga dan pneumatosis air cell tulang mastoid terganggu.
- Stadium IV Lesi sudah meluas ke jaringan di luar tulang temporal.

Berdasarkan stadium tersebut, pasien berada pada stadium III dan menurut Shin<sup>4,13</sup>, terapi pada stadium III adalah Canaloplasty + mastoidektomi ± tympanoplasty ± rekonstruksi liang telinga.

Penatalaksanaan kolesteatom eksterna tergantung pada berat ringannya gejala. Pasien dengan keluhan hanya rasa gatal dan tidak nyaman ditelinga hanya membutuhkan pembersihan rutin liang telinga, dapat dipergunakan antiseptik topikal. Prosedur operasi dipilih berdasarkan lokasi dan perluasan destruksi tulang. *Canaloplasty* dipilih pada lesi yang terdapat di anterior dan inferior liang telinga dan tidak ditemukan perluasan ke mastoid. Pada defek kulit yang luas dapat dilakukan *skin graft*. Mastoidektomi dinding runtuh dilakukan pada destruksi yang luas dinding posterior dan terdapat gangguan fungsi tuba atau perluasan ke telinga tengah. Mastoidektomi dinding utuh dilakukan jika fungsi telinga tengah normal. Tulang kortek dapat dipergunakan untuk rekonstruksi liang telinga. Pada pasien ini dilakukan simple mastoidektomi, fungsi telinga tengah pasien normal. Pada pasien ini dilakukan penutupan defek pada tulang liang telinga dengan graft dari tulang kortek dan ditutup dengan graft kulit. Re-epitelisasi biasanya terjadi lebih kurang 10 minggu<sup>4,14,15</sup>. Pada follow up pasien pada hari ke-13 setelah operasi terlihat graft tumbuh baik.

## Daftar Pustaka

1. Lin YS., Surgical Result of External Canal Cholesteatoma. *Acta Oto-Laryngologica*. 2009; 129:615-23.
2. Persaud RAP, Hajioff, Thevasagayam. Keratosis Obturans and eksternal ear canal cholesteatoma: how and why we should distinguish between these conditions. *Clin. Otolaryngol*. 2004; 29:577-81.
3. Naim R, Fred L., Shen T Classification of the External Auditory Canal Cholesteatoma. *The Laryngoscope*. 2005;115:455-60.
4. Dubach P, Hausler R. External Auditory Canal Cholesteatoma: Reassessment of and Amendment to Its Categorization, Pathogenesis, and Treatment in 34 Patients. *Otology & Neurotology*. 2008; 29:941-8.
5. Tos M: Cholesteatoma of the external acoustic canal. In *Manual of middle ear surgery vol. 3: Surgery of the external auditory* Thieme;1997:p.205-9.
6. Vrabec JT., Chaljub G. External canal Cholesteatoma. *Am J Otol.* 2000;21:608-14.
7. Owen HH, Rosborg J, Gaihede M. Cholesteatoma of The External Ear Canal: Etiological Factor, Symptoms and Clinical Finding in a Series of 48 Cases. *BMC Ear, Nose and Throat Disorders*. 2006; 6:16.
8. Anthony PF, Anthony WP. Surgical treatment of external auditory canal cholesteatoma. *Laryngoscope*. 1982; 92:70-5.
9. Heilbrun ME, Salzman KL, Glastonbury CM, Harnsberger HR, Kennedy RJ, Shelton C. External auditory canal cholesteatoma: clinical and imaging spectrum. *AJNR Am J Neuroradiol*. 2003 Apr;24:751-6.
10. Lin DS, Pai CY, Wang HW. External Auditory Canal Cholesteatoma. *J Med Sci* 2006; 26:231-4.
11. Zanini FD, Ameno ES, Magaldi SO, Lamar RA, Cholesteatoma of External Auditory Canal: a Case Report. *Rev Bras Otorrinolaringol*. 2005;71: 91-3.
12. Naiberg J, Berger G, Hawke M. The Pathologic Features of Keratosis Obturans and Cholesteatoma of the External Auditory Canal. *Arch Otolaryngol*. 1984;110: 690-3.
13. Shin SH, Shim JH, Lee HK. Classification of External Auditory Canal Cholesteatoma by Computed Tomography. *Clinical and Experimental Otorhinolaryngology*. March 2010; 3:24-26.
14. Bonding P, Ravn T. Primary Cholesteatoma of External Auditory Canal. Is Epithelial Migration Defective?. *Otology & Neurotology*. 2008;29:334-8.
15. Persound R, Singh A, Georgalas C, Kirsch C, Wareing M. Case Report: A New Case of Synchronous Primary External Ear Canal

Cholesteatoma. Otolaryngology-Head and neck  
surgery. 2006;134: 1055-6.

