

# Meningioma Ekstrakranial Primer pada Sinonasal

Sukri Rahman, Bestari Jaka Budiman, Hanifatryevi

Bagian Ilmu Kesehatan Telinga Hidung Tenggorok Bedah Kepala dan Leher  
Fakultas Kedokteran Universitas Andalas- RSUP Dr.M.Djamil Padang

## ABSTRAK

Meningioma merupakan tumor jinak yang biasanya ditemukan pada meningen otak dan medula spinalis, sangat jarang ditemukan di ekstrakranial. Meningioma pada sinonasal adalah kasus yang sangat jarang dan sulit untuk menegakkan diagnosis secara klinis yang akhirnya diagnosis dapat ditegakkan dengan pemeriksaan histopatologi. Penatalaksanaan meningioma sinonasal adalah dengan ekstirpasi tumor secara komplit.

Satu kasus meningioma ekstrakranial primer pada sinonasal dilaporkan pada seorang anak perempuan berusia 14 tahun yang didapatkan hasil biopsi polip nasi dan setelah dilakukan ekstirpasi tumor didapatkan hasil histopatologi Psamomatous meningioma.

**Kata kunci** : meningioma ekstrakranial, sinonasal, Psamomatous meningioma

## ABSTRACT

*Meningioma is a benign tumor that usually found in the meninges of brain and spinal cord and very rarely found in extracranial. Sinonasal meningioma is rarely case and difficult to diagnose clinically and the final diagnosis rest on the histopathological examination. Management of sinonasal meningioma is a complete extirpation.*

*A case of primary extracranial meningioma at sinonasal was reported in a fourteen years old girl who obtained biopsy with nasal polyps and after complete extirpation of the tumor the histopatological result obtained with Psamomatous meningioma.*

**Keywords** : extracranial meningioma, sinonasal, Psamomatous meningioma

## Pendahuluan

Meningioma adalah tumor jinak, dengan pertumbuhan tumor yang lambat dan biasanya terjadi di daerah intrakranial.<sup>1,3,5</sup>

Menurut Longstreth Jr dkk<sup>2</sup> angka kejadian meningioma 6 per 1000 populasi atau sekitar 13-26% dari keseluruhan tumor intrakranial. Meningioma yang terjadi di ekstrakranial merupakan kasus yang sangat jarang, diperkirakan antara 1-2% dari keseluruhan kejadian meningioma.<sup>3, 4, 5</sup> Dari data yang ada di RSUP Dr. M. Djamil Padang kasus meningioma ekstrakranial primer pada sinonasal baru pertama kali ditemukan.

Lokasi yang sering terjadi pada kasus meningioma ekstrakranial adalah di dasar tulang tengkorak, hidung, orbita, sinus paranasal, telinga tengah, leher, kelenjer parotis dan kulit. Meningioma ekstrakranial pada sinonasal, tidak memberikan gambaran klinis yang khas dan sering pada awalnya tidak terdiagnosis sebagai meningioma ekstrakranial, sehingga akan berpengaruh pada penatalaksanaan.<sup>1, 5, 7, 9, 12-14, 16</sup>

Mnejja<sup>5</sup> mengutip dari penelitian Ho menyatakan umur rata-rata kejadian meningioma di sinonasal adalah 28 tahun dengan 40 % berumur dibawah 20 tahun. Prevalensi kejadian meningioma ekstrakranial banyak pada perempuan.<sup>6, 7, 14</sup>

Asal dari meningioma belum dapat ditentukan secara pasti. Beberapa pendapat menyatakan meningioma intrakranial berasal dari sel arachnoid dan meningen. Dan adanya hipotesis lain yang menyatakan bahwa meningioma ekstrakranial primer berasal dari sel arachnoid dari selubung saraf kranial yang ikut terbawa atau bermigrasi pada saat pembentukan *craniofasial*, trauma atau peningkatan

tekanan intrakranial yang menyebabkan terjadinya perpindahan sel arachnoid, bisa juga karena terjadinya metaplasia dari sel mesenkim.<sup>4,9,10,13</sup>

Diagnosis meningioma ekstrakranial ditegakkan dari hasil pemeriksaan histopatologi, dan pemeriksaan imunohistokimia dilakukan untuk mengkonfirmasi diagnosis. Pada meningioma akan memberikan hasil reaktifitas imun yang positif terhadap pemeriksaan *epithelial membrane antigen* (EMA) dan vimentin.<sup>5-9</sup>

Diagnosis banding dari meningioma adalah neurofibromatosis, olfactory neuroblastoma, karsinoma, melanoma, schwannoma dan paraganglioma.<sup>5-9, 10, 16</sup>

Penatalaksanaan utama pada meningioma ekstrakranial adalah dengan ekstirpasi secara komplit. Radioterapi hanya sebagai pengobatan paliatif pada kasus yang tidak dimungkinkan untuk dilakukan operasi. Prognosis dari meningioma cukup baik dengan angka kekambuhan yang kecil jika dilakukan ekstirpasi tumor secara komplit.<sup>12, 13, 16</sup>

## Laporan Kasus

Seorang anak perempuan berusia 14 tahun datang ke Poli THT-KL pada tanggal 2 Januari 2012 dengan keluhan bengkak pada pipi sebelah kiri sejak 3 tahun yang lalu. Hidung tersumbat sejak 2 tahun yang lalu, mata kiri mulai terdorong keluar sejak 2 tahun yang lalu. Riwayat keluar darah dari hidung sebelah kiri sejak 2 bulan yang lalu, darah ± 1 sendok makan dan berhenti sendiri. Pasien juga mengeluhkan sakit kepala yang hilang setelah pasien minum obat anti nyeri.

Tidak ada riwayat kejang, penurunan kesadaran dan muntah.

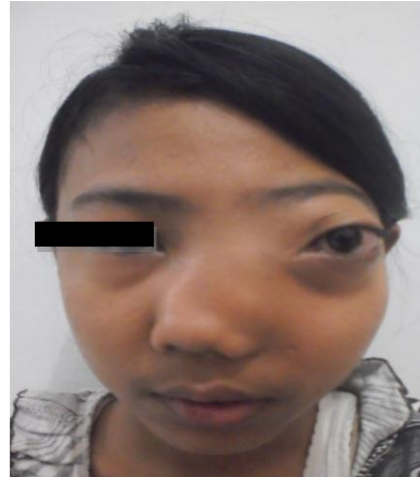Tidak ada gangguan penglihatan. Tidak ada bengkak pada leher, ketiak, dan lipat paha. Tidak ada penurunan berat badan yang signifikan. Tidak ada gangguan penciuman. Tidak ada riwayat bersin berulang bila terpapar debu atau cuaca dingin. Tidak ada riwayat trauma pada kepala. Sesak nafas tidak ada, pasien masih bisa makan dan minum seperti biasa.

Satu tahun yang lalu pasien sudah berobat ke Poli THT-KL RSUP Dr. M.Djamil Padang dengan keluhan yang sama, pada saat itu pasien didiagnosis dengan tumor sinonasal sinistra dan dilakukan biopsi dalam narkose, didapatkan hasil histopatologi berupa polip nasi (eosinofilik type), hasil tersebut telah dikonfirmasi ke bagian patologi anatomi dan dianjurkan untuk biopsi ulang di bagian lain pada tumor. Namun pasien tidak pernah kontrol lagi ke poli THT-KL RSUP Dr. M. Djamil dengan alasan tidak ada biaya dan pasien baru datang lagi berobat setelah 1 tahun kemudian.

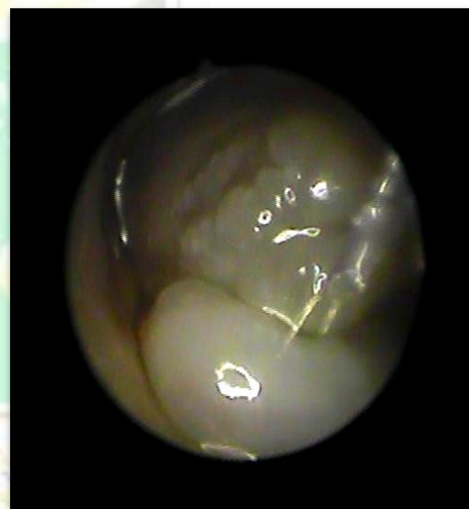
Pada pemeriksaan umum pasien, kondisi pasien tampak sakit sedang, compos mentis, temperatur 36,3 °C, nadi 80x/menit, frekuensi nafas 20 x/menit. Tampak proptosis pada mata kiri. Pemeriksaan status lokalis THT-KL : telinga dalam batas normal. Hidung luar tampak deformitas dengan adanya pendorongan ke arah kanan (gambar 1).

Pada pemeriksaan rinoskopi anterior kavum nasi sempit, tampak massa berwarna putih keabuan, polipoid yang memenuhi kavum nasi kiri yang mendorong septum ke sisi kanan sehingga kavum nasi kanan tampak sempit. Massa tidak mengecil dengan pemberian dekonjestan dan tidak mudah berdarah (gambar 2). Terdapat sekret mukoid pada kedua kavum nasi. Pada rongga mulut tidak tampak pendorongan pada palatum. Tenggorok dalam batas normal.

Rinoskopi posterior terlihat adanya massa di koana kiri.



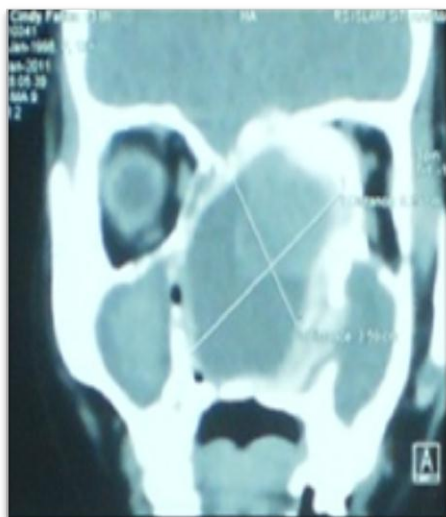Gambar 1. Tampak pendorongan dari arah kiri hidung



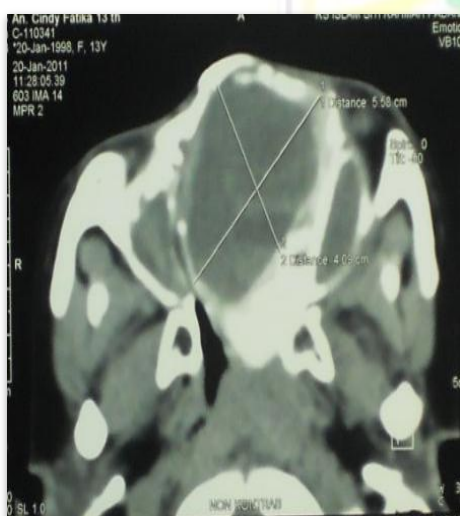
Gambar 2. Rinoskopi anterior tampak massa polipoid berwarna putih keabuan

Pada pemeriksaan CT Scan sinus paranasal tampak adanya gambaran perselubungan atau cairan dengan densitas inhomogen dan disertai dengan hiperdens area (kalsifikasi) pada daerah kavum nasi (terutama sisi kiri), sinus maksilaris kanan dan kiri, sinus ethmoid, sinus sphenoid dan sinus frontalis. Kavum nasi terdesak ke sisi kanan, tidak tampak destruksi tulang (gambar 3).

Pasien dikonsulkan ke bagian mata dan bedah saraf. Dari bagian mata didapatkan kesan protusio bulbi OS e.c tumor sinonasal dan edem papil OS. Visus mata kiri dan kanan dalam batas normal. Direncanakan ekstirpasi tumor.



a)

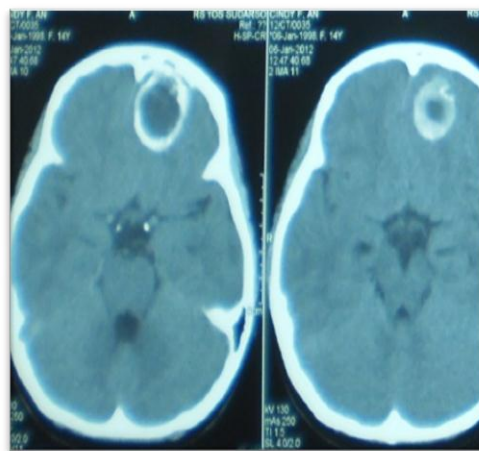


b)

Gambar 3. Ct Scan sinus paranasal potongan koronal (a) dan axial (b).

Dari bagian bedah saraf pasien dianjurkan untuk dilakukan CT Scan otak dan didapatkan gambaran pendorongan massa pada lobus frontalis sinistra dengan duramater yang intak

dan tidak tampak gambaran metastase ke otak (gambar 4).



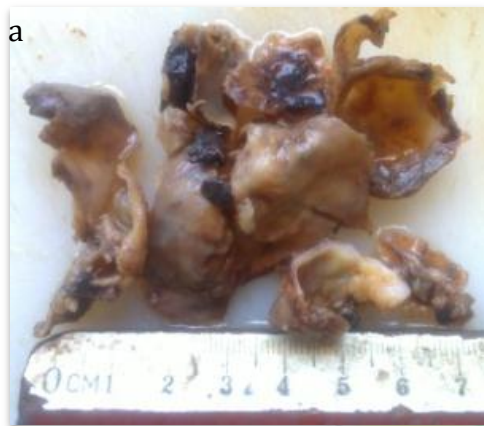
Gambar 4. Ct Scan Otak potongan axial

Hasil pemeriksaan laboratorium Hb : 13,7 g/dl, leukosit 6.500/mm<sup>3</sup>, hematokrit 36 %, trombosit 254.000/mm<sup>3</sup>, PT : 10,2 detik , APTT 32,8 detik

Pasien didiagnosis dengan tumor sinonasal dengan pendorongan ke orbita dan dasar otak dengan diagnosis banding neurofibromatosis, olfactory neurofibroma, schwannoma, papiloma. Pada tanggal 14 Januari 2012 dilakukan pertemuan antara bagian THT-KL, Mata, Bedah Saraf dan Patologi Anatomi untuk mendiskusikan rencana tindakan pada pasien ini dan diputuskan untuk dilakukan tindakan ekstirpasi tumor semaksimal mungkin dengan tetap mempertahankan bola mata.

Pada tanggal 19 Januari 2012 dilakukan tindakan ekstirpasi tumor sinonasal dengan pendekatan rinotomi lateral dan endoskopi. Dilakukan insisi Moore, insisi dimulai dari sisi medial dari kantung medial mata kiri yang diteruskan sesuai dengan garis nasolabial. Insisi dilanjutkan sampai massa tumor terpapar, tampak massa tumor lunak berkapsul yang memenuhi

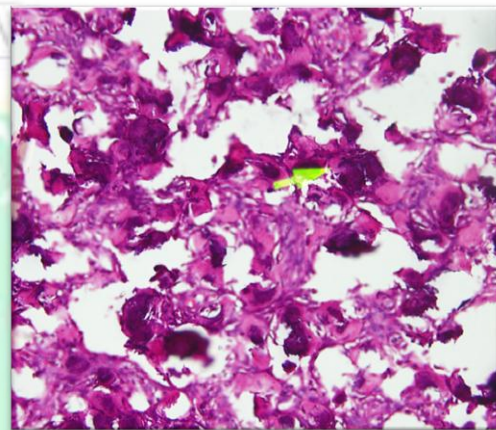
kavum nasi, sinus maksila yang meluas ke sinus ethmoid, sinus frontalis sampai ke dasar otak dengan dasar otak yang intak. Pada saat pengangkatan tumor, kapsul tumor pecah dan keluar cairan kental berwarna kecoklatan disertai jaringan padat. Kapsul dan isinya dikeluarkan (gambar 5).



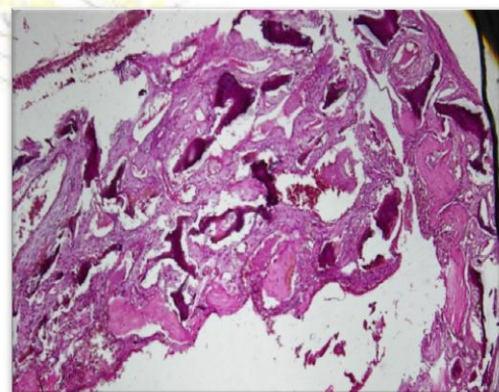
Gambar 5a. Kapsul tumor b. Isi tumor

Septum nasi direposisi dengan mendorong septum nasi dari sisi kanan dan memasang tampon pada kavum nasi kanan. Pada sisi kiri dipasang tampon yang telah diolesi salep antibiotik kemudian luka operasi dijahit lapis demi lapis.

Pada pemeriksaan histologi massa tumor didapatkan gambaran Psammomatous meningioma dengan radang kronik (gambar 6). Pada pemeriksaan kapsul tumor tampak kelompokan tulang, jaringan ikat kolagen, kapiler-kapiler, kelenjar eksokrin sebaran difus sel limfosit, sedikit eosinofil dan pada permukaan dilapisi epitel pseudostratified kolumnar (gambar 7). Pada pemeriksaan imunohistokimia Epithelial Membrane Antigen (EMA) dan Vimentin dengan hasil positif.



Gambar 6. Gambaran psammoma bodies



Gambar 7. Gambaran pada kapsul tumor

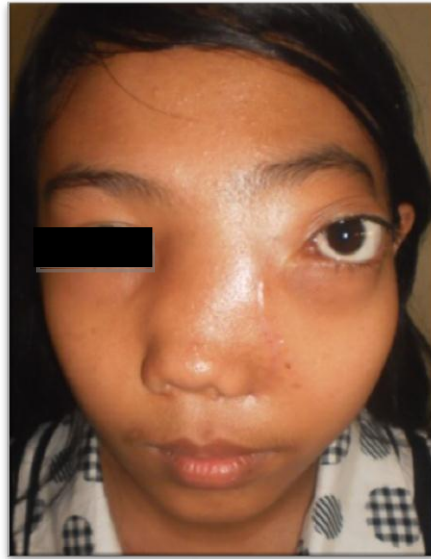Pada hari ketiga setelah operasi tampak jahitan luka operasi kering, tidak tampak tanda-tanda radang kemudian tampon hidung dibuka, tidak

ada darah mengalir dari kedua kavum nasi dan pasien sudah bisa bernafas dari hidung. Dari pemeriksaan nasoendoskopi pada hari kelima setelah operasi tampak kavum nasi kanan masih agak sempit dengan septum yang masih sedikit terdorong, kavum nasi kiri tampak sangat lapang. Sinus maksila, sinus ethmoid dan sinus frontalis membentuk suatu rongga yang terhubung dengan kavum nasi.

Dari pemeriksaan bagian mata, masih terdapat protusio mata kiri dengan visus dalam batas normal.

Pada hari ketujuh setelah operasi tampak luka jahitan kering, hidung tersumbat tidak ada, keluhan sakit kepala tidak ada kemudian pasien dipulangkan dengan terapi klindamisin 3 x 300mg dan terapi obat tetes mata *artifisial tear film* dari bagian mata. Pasien dianjurkan kontrol ke poli THT tiga hari berikutnya.

Pada tanggal 9 Februari pasien kontrol ke Poli THT-KL dan Poli mata. Dari pemeriksaan status lokalis THT: hidung luar masih terdapat deformitas, luka operasi sudah kering, kavum nasi kanan sempit masih terdapat sedikit deviasi septum. Pasase udara lancar. Kavum nasi kiri sangat lapang, darah mengalir dan sekret tidak ada. Luka jahitan sudah kering. Dari bagian mata masih terdapat protusio bulbi OS dengan visus normal. Bagian mata memutuskan untuk observasi sebelum diputuskan melakukan tindakan dekompresi (gambar 8).



Gambar 8. Foto pasien 2 minggu setelah operasi

Selanjutnya pasien kontrol di Poli THT Rumah Sakit Daerah tempat pasien tinggal. Pada tanggal 26 April pasien datang ke poli THT-KL RSUP Dr. M. Djamil dengan keluhan riwayat hidung kiri berdarah 3 hari yang lalu lebih kurang 1 sendok makan, darah berhenti sendiri. Hidung tersumbat tidak ada. Sakit kepala, mual muntah, kejang dan penurunan kesadaran tidak ada.

Dari pemeriksaan Rinoskopi anterior pada kavum nasi sinistra, kavum nasi tampak sempit dan tampak massa berwarna merah muda, padat.

Pada saat ini pasien didiagnosa dengan post ekstirpasi meningioma ekstrakranial primer pada sinonasal dengan tumor residif.

### Diskusi

Telah dilaporkan satu kasus meningioma ekstrakranial primer pada sinonasal pada seorang anak perempuan berumur 14 tahun yang telah dilakukan ekstirpasi tumor dengan pendekatan rinotomi lateral dan endoskopi.

Meningioma ekstrakranial primer pada sinonasal adalah suatu tumor jinak yang sangat jarang. Rushing dkk<sup>6</sup> melaporkan dari 146 kasus meningioma ekstrakranial primer pada tahun 1970 sampai 1999, hanya 8 kasus yang terdapat di sinonasal. Pada kasus ini meningioma terdapat pada kavum nasi kiri, sinus paranasal kiri sampai ke dasar otak dan tidak terdapat hubungan dengan intrakranial.

Berdasarkan hubungan anatomi tumor ekstrakranial dan intrakranial, meningioma ekstrakranial diklasifikasikan menjadi 2 tipe yaitu, 1) Tipe primer: tumor yang terpisah dan tidak ada hubungan dengan daerah intrakranial, 2) Tipe sekunder: tumor yang mempunyai hubungan langsung dengan daerah intrakranial. Untuk melihat hubungan anatomi antara ekstrakranial dan intrakranial dilakukan pemeriksaan CT Scan dan MRI.<sup>4,5,7,14</sup>

Secara histopatologi gambaran meningioma intrakranial dan ekstrakranial mempunyai gambaran yang sama. Berdasarkan gambaran histopatologi, WHO mengklasifikasikan meningioma atas 3 tingkatan yaitu, 1) Tingkat 1 *Benign Meningioma* yang memiliki resiko yang rendah untuk kekambuhan dan aktivitas pertumbuhan tumor yang rendah, terdiri dari *Meningothelial, Fibroblastic, Transitional, Psammomatous, Angiomatous, Microcystic secretory, Lymphoplasma cyste*. 2) Tingkat 2 terdapat hiperseluler, peningkatan mitosis dan terdapat nekrosis, terdiri dari *Clear cell, Choroidal* dan *Atypical*. 3) Tingkat 3 *Malignant Anaplastic* yang memiliki kekambuhan yang cepat, peningkatan mitosis dan terdapat invasi ke otak, terdiri dari *Anaplastic, Rhabdoid* dan *Papillary*.<sup>15</sup> Dari gambaran histopatologi pada kasus ini termasuk tingkat 1 yaitu terdapatnya gambaran *Psammomatous meningioma* dan dari hasil EMA dan Vimentin didapatkan

hasil positif. EMA dan Vimentin merupakan antigen pada epitel dan mesenkim yang terdapat pada meningioma.<sup>9,14</sup>

Pada umumnya meningioma ekstrakranial adalah tipe sekunder, dengan umur rata-rata 28 tahun dan 40% berusia dibawah 20 tahun. Dari beberapa penelitian prevalensi kejadian meningioma ekstrakranial di sinonasal banyak terjadi pada perempuan.<sup>2,5,6,7,14</sup> Pada kasus ini seorang perempuan 14 tahun dengan meningioma ekstrakranial tipe primer.

Meningioma termasuk tumor jinak yang pertumbuhannya lambat, kasusnya sangat jarang sehingga diagnosis sulit untuk ditegakkan. Secara klinis tampak seperti gambaran polip sehingga sering didiagnosis awal dengan polip hidung.<sup>1,5,7,8,9</sup> Kjeldsberg dan Minckler<sup>8</sup> melaporkan 2 kasus dengan gambaran klinik sebelum operasi sesuai dengan gambaran polip hidung, setelah dilakukan ekstirpasi dan dilakukan pemeriksaan histopatologi didapatkan hasil sesuai dengan gambaran meningioma.

Gambaran umum dari meningioma berbatas tegas dengan warna merah muda sampai abu-abu berbentuk bulat berlobus-lobus. Karakteristik dari meningioma hanya menekan jaringan sekitar tanpa menginfiltrasi.<sup>14</sup> Pada kasus ini dari pemeriksaan rinoskopi anterior tampak massa berlobus-lobus berwarna abu-abu dan dari hasil biopsi 1 tahun yang lalu didapatkan hasil polip nasi (*eosinofilik type*). Secara klinis kurang sesuai dengan gambaran polip nasi, setelah dikonfirmasikan ke bagian Patologi Anatomi dianjurkan untuk dilakukan biopsi ulang. Namun pasien tidak pernah datang kontrol ke poli THT-KL dan baru datang 1 tahun kemudian.

Pada saat dilakukan operasi tampak massa berlobus lobus yang

memenuhi kavum nasi kiri dan menekan ke sinus paranasal sampai ke dinding medial orbita dan dasar otak.

Penatalaksanaan utama pada meningioma ekstrakranial adalah dengan ekstirpasi secara komplit tanpa tambahan terapi lainnya. Namun pada kasus yang tidak dimungkinkan dilakukan operasi dilakukan radioterapi sebagai pengobatan paliatif walaupun pada beberapa literatur juga dikatakan bahwa meningioma termasuk radioresisten.<sup>10,12,13,14,17</sup>

Tindakan ekstirpasi tumor mempunyai resiko untuk terjadinya komplikasi seperti terjadinya kebocoran cairan cerebrospinal, kerusakan pada mata dan kanal optik sehingga visualisasi yang optimal sangat diperlukan. Salah satunya dengan penggunaan nasoendoskopi pada saat operasi<sup>12,14</sup> Pada kasus ini dilakukan tindakan ekstirpasi tumor dengan menggunakan kombinasi rinotomi lateral dan nasoendoskopi tanpa menimbulkan komplikasi.

Angka kekambuhan meningioma tergantung dari tindakan bedah yang dilakukan pada saat pengangkatan tumor.<sup>16</sup> Simpson membagi atas 3 tingkat yaitu : tingkat 1 jika tindakan bedah dengan mengangkat tumor secara utuh beserta duramater atau tulang yang terlibat. Tingkat 2 jika eksisi dengan mengangkat tumor disertai diatermi pada duramater yang terlibat. Tingkat 3 jika pengangkatan tumor dengan sedikit sisa tumor yang masih tertinggal. Berdasarkan tingkatan ini ditentukan angka kekambuhan meningioma pada 5 tahun pertama, yaitu 5 % pada tingkat 1, 19% pada tingkat 2 dan 29 % pada tingkat 3.<sup>11</sup>

Pada kasus ini sistem tingkatan ini tidak bisa digunakan secara tepat karena tumor pada pasien ini adalah meningioma ekstrakranial primer. Rushing dkk<sup>5</sup> menyatakan bahwa meningioma ekstrakranial primer

mempunyai prognosis yang baik dan tingkat kekambuhan yang rendah.

Pada kasus ini setelah dilakukan ekstirpasi tumor, masih terdapat deformitas pada hidung dan proptosis pada mata kiri. Hal ini disebabkan karena telah terjadi perubahan bentuk tulang akibat pendorongan massa tumor pada tulang hidung dan tulang orbita dalam waktu yang cukup lama.

Pada pasien ini diputuskan untuk dilakukan observasi terlebih dahulu, dengan pertimbangan secara fungsional hidung dan mata masih berfungsi dengan baik. Tindakan rekonstruksi untuk indikasi kosmetik perlu dipertimbangkan dengan baik karena resiko komplikasi dari tindakan ini yang cukup berat.

Bagian mata akan melakukan tindakan dekompresi orbita jika terdapat gangguan pada visus atau kelopak mata yang tidak dapat menutup sempurna sehingga kornea mata terpapar, dan dapat berakibat keringnya kornea dan menimbulkan gangguan fungsi mata. Pada pasien ini visus mata kiri masih baik dan kornea mata tidak terpapar. Untuk mengurangi resiko terjadinya kekeringan pada kornea diberikan obat tetes mata sebagai air mata buatan (*artificial tears*).

Lebih kurang 3 bulan setelah operasi terjadi kekambuhan pada pasien ini yang kemungkinan adanya tumor residif. Maillo A dkk<sup>18</sup> menemukan dalam penelitiannya angka kekambuhan pada meningioma berkisar 10%-15% dan 25%-37% pada periode 5 sampai 10 tahun setelah operasi. Maillo A dkk juga menyatakan bahwa kekambuhan dini pada meningioma berhubungan dengan tumor yang cukup besar dan terdapatnya kromosom *monosomy* 14 dan del (1p36) pada sel tumor. Disamping faktor-faktor lain yang mempengaruhi yaitu usia pasien, jenis kelamin dan histopatologi tumor.<sup>18</sup>



Pada kasus ini munculnya tumor lebih kurang 3 bulan setelah operasi. Hal ini bisa dipengaruhi oleh berbagai faktor diantaranya ukuran tumor yang cukup besar yang memenuhi kavum nasi kiri dan sinus paranasal kiri dan pecahnya massa tumor pada saat ekstirpasi yang memungkinkan tertinggalnya sel-sel tumor serta adanya faktor hormonal yang mempengaruhi pertumbuhan tumor.

Selanjutnya pada pasien ini direncanakan dilakukan operasi ulang dan dilakukan radioterapi setelah ekstirpasi tumor. Meskipun penatalaksanaan radioterapi masih merupakan kontroversi namun pada salah satu konsensus pedoman penatalaksanaan meningioma dinyatakan bahwa salah satu indikasi dilakukan radioterapi adalah pada kasus residif.<sup>19</sup>

#### Daftar Pustaka

1. Sharma JK, Pippal SK, Sethi Y. A rare case of primary nasoethmoidal meningioma. *Indian Journal of Otolaryngology and Head and Neck Surgery* 2006; 58(01) : 101- 3
2. Longstreth Jr WT, Dennis LK, McGuire VM, Drangsholt MT, Koepsell TD. Epidemiology of intracranial meningioma. *Cancer* 1993;72;639-48.
3. Jalisi S. Atypical meningioma presenting as a nasal mass-multidisciplinary management. *Journal of Cranio-Maxillo-Facial Surgery* 2011 (xxx) 1-4.
4. Kainuma K, Takumi Y, Uehara T, Usami S. Meningioma of the paranasal sinus : A case report. *Auris Nasus Larynx* 2007; 34; 397-400.
5. Mnejja M, Hammami B, Bougacha L, Kolsi N, Mnif H, Chakroun A et al. Primary sinonasal meningioma. *European Annals of Otorhinolaryngology, Head and Neck disease* 2011; 98
6. Rushing EJ, Bouffard JP, McCall S, et al. Primary extracranial meningiomas: an analysis of 146 cases. *Head Neck Pathol* 2009; 3:116-30
7. Thompson L, Gyure KA. Extracranial Sinonasal Tract Meningiomas. *The American Journal of Surgical Pathology* 2000, 24 (5) 640-650
8. Kjeldsberg CR, Minckler J. Meningiomas presenting as nasal polyps. *Cancer*, 1972;29:153-6
9. Nozaki S, Yamazaki M, Koyama T, Kubota Y, Kitahara H, Kunio Y et al. Primary extracranial meningioma of the maxillary sinus presenting as buccal swelling. *Asian Journal of Oral and Maxillofacial Surgery* 2011;23: 134-7
10. Haber DM, Maniglia MP, Schiavetto RR, Molina FD, Maniglia JV. Primary Meningioma of the Paranasal Sinuses : Case Report. *International archives of Otorhinolaryngology* 2007; 11 (01) 408-501
11. Simpson D. The Recurrence of Intracranial Meningiomas After Surgical Treatment. *J Neurol Neurosurg Psychiatry* 1957, 20; 22-39
12. Possanzini P, Pipolo C, Romagnoli S, Falleni M, Moneghini L, Braidotti P et al. Primary extra-cranial meningioma of head and neck: clinical, histopathological and immunohistochemical study of three cases. *Acta Otorhinolaryngologica Italica: EPUB* 2012 09; 1-4
13. El-Daly A, Pitman KT, Ferguson BJ, Snyderman CH. Primary Extracranial Meningioma of the

- Maxillary Antrum. Skull Base Surgery 1997 7 (4) 211-5
14. Marzin FA, Carmona GL, Florez MA, Garcia PF. Extracranial meningioma of the paranasal sinuses. *Acta Otorrinolaringol Esp.* 2010;61(3) 238-240
  15. Riemenschneider MJ, Perry A, Reifenberger G. Histological classification and molecular genetics of meningiomas. *Lancet Neurol* 2006 ; 5 : 1045-54
  16. Loon K. Primary Meningioma of the Nasal Cavity and Paranasal Sinuses. *American Cancer Society* 1980; 46; 1442-1447
  17. Gibson SE, Prayson RA. Primary Ectopic Meningioma. In: Lee JH, editor. *Meningiomas: Diagnosis, Treatment, and Outcome.* London : Springer;2009.p573-580
  18. Maillo A, Orfao A, Espinosa A.B, Sayaques JM, Merino M,Sousa P et al. Early recurrences in histologically benign/ grade I meningiomas are associated with large tumors and coexistence of monosomy 14 and del(1p36) in the ancestral tumor cell clone. *Neuro Onkology* 2007 ; 9 ; 438-446
  19. Alberta Provincial CNS Tumour Team. Meningiomas. Clinical Practice Guideline. Alberta Health Services ; November 2009. Diakses dari : <http://www.albertahealthservices.ca/hp/if-hp-cancer-guide-cns005-meningioma.pdf>