

Laporan Kasus

Rinosinusitis Kronis dengan Komplikasi Abses Periorbita

Effy Huriyati, Bestari. J. Budiman, Heru Kurniawan Anwar

Abstrak

Abses periorbita merupakan salah satu komplikasi dari rinosinusitis baik akut ataupun kronis. Beberapa faktor sangat berperan pada penyebab penyebaran rinosinusitis ke orbita. Diagnosis dapat ditegakkan berdasarkan anamnesis, pemeriksaan fisik baik THT ataupun Mata, pemeriksaan nasoendoskopi, pemeriksaan penunjang tomografi komputer dengan gambaran perselubungan pada sinus paranasal dan orbita serta MRI. Penatalaksanaan konservatif berupa pemberian antibiotik intravena spektrum luas dan atau kombinasi, dekongestan serta kortikosteroid. Sedangkan pembedahan dapat melalui pendekatan eksternal atau pendekatan bedah sinus endoskopi fungsional (BSEF)

Dilaporkan satu kasus rinosinusitis kronis dengan komplikasi abses periorbita pada laki-laki umur 16 tahun dan telah diberikan terapi konservatif selama 48 jam tetapi tidak ada perbaikan sehingga dilanjutkan dengan pembedahan melalui pendekatan BSEF

Kata Kunci : abses periorbita, rinosinusitis kronis, bedah sinus endoskopi

Abstract

Periorbital abscess is a complication of acute or chronic rhinosinusitis. There was some factors can caused the spread of rhinosinusitis into orbital region. Diagnosis can be confirmed by anamnesis, physical examination either ENT department or Ophthalmic department, nasoendoscopic, computer tomographic that showed homogenous appearance on the orbital and paranasal sinuses and also MRI. Conservative management with the provision of broad-spectrum and or combination intravenous antibiotics, decongestants and corticosteroid. The surgery management can be performed with external approach or functional endoscopic sinus surgery (FESS).

One case of chronic rhinosinusitis with complications periorbital abscess in boy aged 16 years old had presented and had given conservative therapy for 48 hours, since there is no improvement, the management then continued with FESS approach.

Key words : periorbital abscess, chronic rhinosinusitis, endoscopic sinus surgery

PENDAHULUAN

Rinosinusitis bakterialis merupakan proses peradangan pada mukosa hidung atau sinus paranasal yang disebabkan oleh kuman tertentu, ditandai dengan adanya dua atau lebih gejala dimana salah satunya harus berupa gejala sumbatan hidung/ kongesti atau sekret yang keluar dari hidung baik dari anterior ataupun posterior (koana), dengan gejala lain adalah nyeri wajah dan gangguan penghidu. Berdasarkan periodenya dibedakan menjadi akut bila berlangsung selama < 12 minggu dan kronik bila berlangsung selama > 12 minggu.^{1,2,3} Pemeriksaan penunjang tomografi komputer dapat memperlihatkan perubahan pada mukosa kompleks osteomeatal dan/atau sinus paranasal, sedangkan kultur sekret dan tes sensitivitas dapat digunakan untuk menentukan kuman penyebab rinosinusitis dan untuk menentukan jenis antibiotik yang sesuai dengan kuman penyebab.^{1,2,4,5}

Komplikasi yang disebabkan oleh rinosinusitis akut ataupun kronik dapat berupa komplikasi lokal (mukokel, osteomielitis), komplikasi orbita dan komplikasi intrakranial.

Komplikasi orbita umumnya terjadi akibat perluasan infeksi rinosinusitis akut pada anak sedangkan pada anak yang lebih besar dan orang dewasa dapat disebabkan oleh rinosinusitis akut ataupun kronik.⁶

Penyebaran infeksi rinosinusitis ke orbita dapat melalui penyebaran langsung melalui defek kelainan bawaan, foramen atau garis sutura yang terbuka, erosi tulang terutama pada lamina papirasea dan tromboflebitis retrograd langsung melalui pembuluh darah vena yang tidak berkatup yang menghubungkan orbita dengan wajah, kavum nasi, dan sinus paranasal.^{6,7,8}

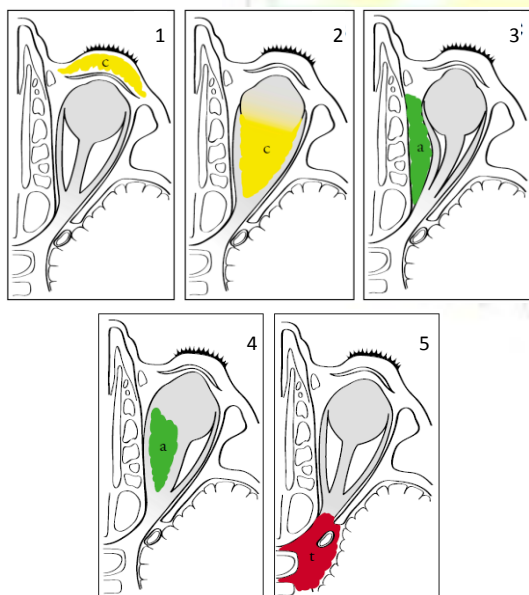
Klasifikasi komplikasi orbita menurut Chandler terdiri dari (gambar.1) :^{6,7,8}

1. Selulitis periorbita : peradangan pada kelopak mata yang ditandai dengan edema pada kelopak mata.
2. Selulitis orbita : peradangan dan edema sudah meluas ke orbita, ditandai dengan adanya proptosis, kemosis, dan gangguan pergerakan bola mata. Biasanya bisa meluas menjadi abses orbita dan kebutaan.
3. Abses periorbita (abses subperiosteal) : pembentukan dan pengumpulan pus antara

periorbita dan dinding tulang orbita, yang ditandai dengan proptosis dengan perubahan letak bola mata, gangguan pergerakan bola mata dan penurunan visus.

4. Abses orbita : terdapat pembentukan dan pengumpulan pus di orbita ditandai dengan optalmoplegi, proptosis, dan kehilangan penglihatan
5. Thrombosis sinus kavernosus : sudah terjadi perluasan infeksi ke sinus kavernosus yang ditandai dengan proptosis, optalmoplegi, kehilangan penglihatan disertai perluasan tanda infeksi ke mata yang sehat dan tanda-tanda meningitis.

Penatalaksanaan rinosinusitis kronis dengan komplikasi orbita dapat berupa pemberian medikamentosa baik antibiotik intravena dengan spektrum luas dan atau kombinasi, dekongestan, kortikosteroid sistemik maupun disertai dengan tindakan operatif.^{6,7,8} Selulitis periorbita dan selulitis orbita biasanya dapat sembuh hanya dengan terapi medikamentosa. Pada abses periorbita, selain terapi medikamentosa dilakukan juga drainase abses dan eradikasi sumber infeksi pada sinus yang terlibat. Pada abses orbita diberikan terapi medikamentosa dan operatif berupa drainase abses dan orbitotomi untuk dekompresi saraf optik.⁷ Umumnya tindakan operatif dilakukan bila terdapat kegagalan terapi medikamentosa yang optimal atau sudah terdapat komplikasi orbita yang berat dan atau komplikasi intrakranial.^{6,7,8}

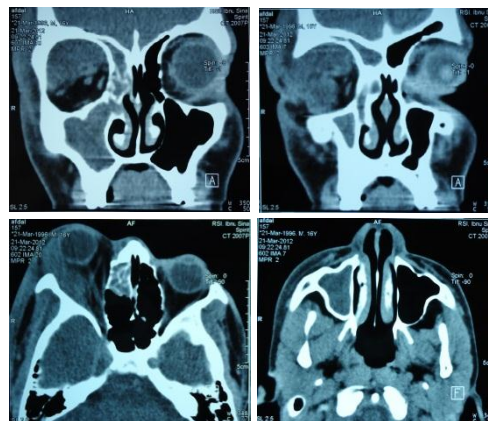


Gambar 1. Klasifikasi sinusitis dengan komplikasi orbita : 1.selulitis periorbita, 2.selulitis orbita, 3.abses periorbita, 4.abses orbita, 5.trombosis sinus kavernosus ⁶

LAPORAN KASUS

Seorang pasien laki-laki umur 16 tahun dikonsultasikan ke bagian THT dari Instalasi Gawat Darurat pada tanggal 23 Maret 2012 dengan keluhan utama bengkak di mata kanan sejak 5 hari sebelum masuk rumah sakit, nyeri tidak ada dan gangguan penglihatan tidak ada. Pasien sebelumnya sudah dirawat selama 5 hari di Rumah Sakit Daerah Bukittinggi dengan diagnosis kerja abses retrobulber et causa rinosinusitis. Awalnya pasien merasakan pilek yang tidak sembuh sejak 1 tahun terakhir dan ingus terasa semakin kental dan berwarna kuning kehijauan sejak 3 bulan sebelum masuk rumah sakit, terus-menerus disertai dengan hidung tersumbat terutama sebelah kanan. Terdapat keluhan terasa ingus yang mengalir di tenggorok, gangguan penciuman dan nyeri di pipi kanan sejak 1 minggu yang lalu. Keluhan hidung berbau tidak ada. Demam 1 minggu sebelum masuk rumah sakit tapi sekarang tidak lagi. Riwayat sakit gigi atau gigi berlobang tidak ada, riwayat trauma pada wajah dan kepala tidak ada dan riwayat infeksi mata tidak ada.

Pada pemeriksaan fisik THT, telinga tidak ditemukan kelainan, hidung terlihat kavum nasi kanan sempit, konka inferior eutropi, konka media udem, terlihat sekret mukopurulen di meatus media, deviasi septum tidak ada. Sedangkan kavum nasi kiri dalam batas normal. Pemeriksaan rinoskopi posterior terlihat *post nasal drip* mukopurulen dan tenggorok dalam batas normal. Pada mata kanan terlihat bengkak di palpebra superior, nyeri tekan tidak ada. Pemeriksaan penunjang tomografi komputer menunjukkan adanya perselubungan pada sinus maksila dekstra, etmoid anterior dekstra, frontal dekstra serta perselubungan di daerah superolateral yang meluas ke retroorbita dekstra, kesan multisinusitis dengan inflamasi orbita dan palpebra superior dekstra (gambar.2). Pemeriksaan laboratorium darah menunjukkan adanya leukositosis (10.400 /mm³).



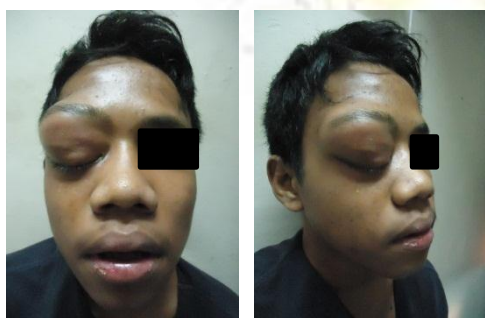Gambar 2. Tomografi komputer potongan axial dan coronal tanggal 21 Maret 2012

Pasien dikonsultasikan ke bagian mata dan diperoleh hasil pemeriksaan fisik :

Status Optikus	OD	OS
Visus	5/5	5/5
Palpebra	Udem (+), benjolan kenyal, difus, fluktuatif	Udem (-)
Konjungtiva	Kemosis (+), hiperemis (+)	Hiperemis (-)
Kornea	Bening	Bening
COA	Cukup dalam	Cukup dalam
Pupil	Bulat O 3 mm, Rf +/+	Bulat O 3 mm, Rf +/+
Lensa	Bening	Bening
TIO	Normal	Normal
Funduskopi	Dalam batas normal	Dalam batas normal
Gerakan Posisi	Terbatas Protusio	Bebas Ortho

Tabel 1. Status oftalmologi saat masuk

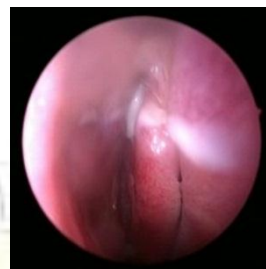Pasien saat ini didiagnosis protusio bulbi OD dengan inflamasi retrobulber et causa rinosinusitis kronis + abses palpebral superior OD. Pasien dirawat bersama dengan bagian mata di bangsal THT, diberikan terapi seftriakson injeksi 2 x 1 gram, deksametason injeksi 3 x 5 mg, metronidazol drip 3 x 500 mg, ranitidin injeksi 2 x 50 mg, pseudoefedrin 120 mg + loratadin 5 mg kapsul 2 x 1, ambroksol 3 x 30 mg dan direncanakan untuk dilakukan tindakan dekompresi orbita dalam narkose umum bila terdapat abses periorbita bersama bagian mata.



Gambar 3. Foto pasien saat masuk IGD

Pada tanggal 24 Maret 2012 dilakukan pemeriksaan nasoendoskopi dengan hasil, kavum nasi kanan terlihat konka inferior eutropi, konka media udem, hiperemis, meatus media terbuka, terlihat sekret mukopurulen di meatus media, deviasi septum tidak ada. Dilakukan pungsi irigasi sinus maksila dekstra dalam narkose lokal untuk pemeriksaan kultur dan tes sensitivitas kuman serta kultur jamur. Sekret berjumlah ± 10 cc,

berbau, warna putih kental. Pada saat ini ditegakkan diagnosis rinosinusitis kronis dengan komplikasi curiga selulitis orbita OD dengan abses palpebra OD dan didiagnosis banding abses periorbita OD. Terapi sebelumnya dilanjutkan dan ditambah Kloramfenikol 1% + Polimiksin B sulfat 5000 iu/gram salf 4 x 1 OD. Anjuran tetap dipersiapkan bedah sinus endoskopi fungsional untuk dekompresi orbita, insisi serta evakuasi abses palpebra bersama dengan bagian mata dan observasi ketat selama dua hari (sampai tanggal 26 Maret 2012).



Gambar 4. Nasoendoskopi kavum nasi dextra pada saat pungsi irigasi sinus

Pada tanggal 26 Maret 2012, pasien mengeluhkan penurunan penglihatan pada mata kanan, mata kanan terasa nyeri, bengkak di mata kanan bertambah, keluar ingus dari hidung dan ingus terasa tertelan masih ada, demam tidak ada. Pemeriksaan fisik THT, pada hidung kavum nasi kanan sempit, konka inferior dan konka media udem, terlihat sekret mukopurulen di meatus media, deviasi septum tidak ada. Pemeriksaan fisik bagian mata diperoleh hasil :

Status Optikus	OD	OS
Visus	5/7 cc 5/5	5/5
Palpebra	Udem (+), benjolan kenyal, difus, fluktuatif	Udem (-)
Konjungtiva	Kemosis (+), hiperemis (+)	Hiperemis (-)
Kornea	Bening	Bening
COA	Cukup dalam	Cukup dalam
Pupil	Bulat O 3 mm, Rf +/+	Bulat O 3 mm, Rf +/+
Lensa	Bening	Bening
TIO	Normal	Normal
Funduskopi	Dalam batas normal	Dalam batas normal
Gerakan Posisi	Terbatas Protusio	Bebas Ortho

Tabel 2. Status oftalmologi hari rawat ketiga

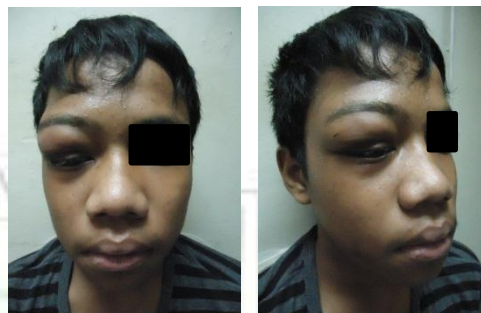Diagnosis saat ini rinosinusitis kronis dengan komplikasi curiga abses periorbita OD dengan abses palpebra superior OD dan didiagnosis banding curiga selulitis orbita OD. Terapi sebelumnya dilanjutkan dan direncanakan untuk dilakukan tindakan operasi bersama antara bagian THT dengan bagian mata berupa dekompresi orbita dengan pendekatan bedah sinus endoskopi + insisi dan evakuasi abses palpebra OD.

Pada tanggal 27 Maret 2012 dilakukan operasi dekompresi orbita dengan pendekatan bedah sinus endoskopi dan insisi evakuasi abses palpebra superior OD. Operasi dimulai oleh bagian mata. Pasien berbaring telentang di meja operasi dalam narkose umum. Dipasang *oral pack*, dilakukan tindakan aseptik dan antiseptik pada lapangan operasi dan ditutup kain steril. Dilakukan aspirasi pada palpebra superior OD, terdapat pus 1 cc. Dilakukan pemeriksaan kultur dan tes sensitivitas pada pus abses palpebra. Dilakukan insisi pada palpebra, keluar pus 5 cc. Dilakukan kuret dan pencucian daerah insisi, dipasang drain, kemudian ditutup dengan perban. Operasi dilanjutkan bagian THT. Dilakukan pemasangan tampon hidung epinefrin : lidokain (1 : 4) pada KND dan ditunggu selama 15 menit. Evaluasi KND dengan scope 0^o, terlihat sekret putih kental di meatus media, konka inferior eutropi dan konka media edem. Sekret dihisap, terlihat prosesus uncinatus dan ostium sinus maksila menyempit. Dilakukan unsinektomi dan pelebaran ostium sinus maksila dekstra. Dilakukan pengangkatan bulla etmoid, terlihat sekret putih kental keluar dari dinding medial orbita dekstra (lamina papirasea) dan ostium sinus frontalis. Bersamaan dengan penekanan pada mata kanan, sekret yang keluar dari lamina papirasea dihisap sedangkan sekret dari sinus frontal dihisap dan tidak dilakukan pelebaran ostium sinus frontalis karena ostium terlihat terbuka. Perdarahan diatasi, dipasang tampon *handscoen* 1-0 longgar yang telah diolesi betadin dan salf kloramfenikol. *Oral pack* dikeluarkan, operasi selesai.

Diagnosis pasca operasi pasca bedah sinus endoskopi fungsional atas indikasi rinosinusitis kronis dengan komplikasi abses periorbita OD + post insisi dan eksplorasi abses palpebra superior OD. Terapi setelah operasi sama seperti sebelumnya ditambah tramadol drip.

Tanggal 28 Maret 2012 keluar hasil kultur sekret hidung saat pungsi irigasi dengan hasil tidak ditemukannya pertumbuhan jamur dan ditemukan kuman *Staphylococcus epidermidis* yang sensitif terhadap ampicilin-sulbaktam, sefoperazon, sefotaksim, seftazidin, seftriakson, kloramfenikol, meropenem dan netilmisin.

Tanggal 29 Maret 2012 tampon hidung dibuka, terlihat konka inferior edema, konka media edema, darah mengalir tidak ada, terlihat sekret mukoid putih kekuningan. Sedangkan kavum nasi sinistra dalam batas normal. Pasien kemudian dibolehkan pulang dan diberi terapi roksitromisin tablet 2 x 150 mg, metronidazol tablet 3 x 500 mg, metilprednisolon tablet 3 x 4 mg, pseudoefedrin 120 mg + loratadin 5 mg kapsul 3 x 1, ambroksol 3 x 30 mg. Sedangkan dari bagian mata diberi tambahan terapi kloramfenikol salf mata.



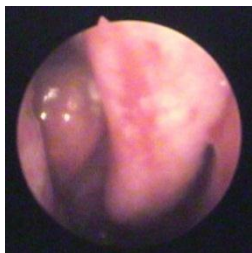
Gambar 5. Foto pasien saat pulang

Kontrol pertama tanggal 31 Maret 2012, tidak ditemukan ingus yang keluar dari hidung atau tertelan di tenggorok, hidung masih tersumbat, nyeri hidung tidak ada, demam tidak ada. Pemeriksaan kavum nasi kanan terlihat konka inferior udem, konka media eutropi, meatus media terbuka, terdapat sekret mukoid putih kekuningan dan krusta. Kavum nasi dibersihkan dan terapi sebelumnya dilanjutkan, ditambahkan cuci hidung dengan NaCl 0,9%. Hasil kultur pus dari abses palpebra superior OD, tidak ditemukan pertumbuhan kuman aerob dan pertumbuhan jamur. Pemeriksaan bagian mata diperoleh hasil pada mata kanan visus 5/5, edem palpebra berkurang, tidak ada lagi pus dari tempat insisi, konjungtiva tidak hiperemis, kornea bening, COA cukup dalam, iris coklat, rugae (+), pupil bulat reflek +/- 3 mm, lensa bening, gerakan bebas, posisi ortho. Terapi berupa kloramfenikol salf mata 2 x OD.

Kontrol tanggal 2 April 2012, tidak ditemukan ingus yang keluar dari hidung atau tertelan di tenggorok, hidung tidak tersumbat, hidung dan wajah tidak nyeri, demam tidak ada. Pemeriksaan kavum nasi kanan terlihat konka inferior dan konka media eutropi, terdapat sekret mukoid dan krusta. Kavum nasi dibersihkan dan terapi sebelumnya dilanjutkan.

Kontrol tanggal 7 April 2012, tidak ditemukan ingus yang keluar dari hidung atau tertelan di tenggorok, hidung tidak tersumbat, hidung dan wajah tidak nyeri, demam tidak ada. Kavum nasi kanan lapang, terlihat konka inferior dan konka media eutropi, terdapat sekret serous.

Kavum nasi dibersihkan, terapi dilanjutkan kecuali metronidazol 3 x 500 mg dan metilprednisolon 3 x 4 mg dihentikan.



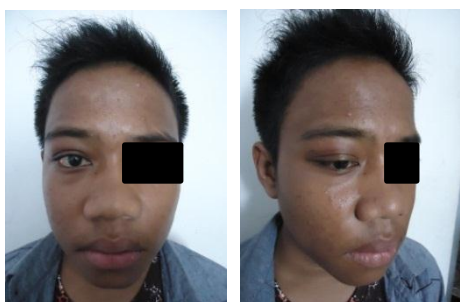Gambar 6. Nasoendoskopi kavum nasi dextra pada saat kontrol 14 April 2012

Kontrol tanggal 14 April 2012, keluhan pada hidung tidak ada. Pemeriksaan nasoendoskopi terlihat kavum nasi kanan lapang, konka inferior eutropi, mukosa merah muda, konka media eutropi, mukosa merah muda, meatus media terbuka, sekret tidak ada, deviasi septum tidak ada (gambar 5). Terapi sebelumnya dilanjutkan hingga 1 minggu dan pasien dianjurkan untuk kontrol kembali.

Pasien dikonsulkan kembali ke bagian mata dengan hasil pemeriksaan bagian mata :

Status Optikus	OD	OS
Visus	5/5	5/5
Palpebra	Udem (+) minimal, lunak, nyeri tekan (-)	Udem (-)
Konjungtiva	Hiperemis (-)	Hiperemis (-)
Kornea	Bening	Bening
COA	Cukup dalam	Cukup dalam
Pupil	Bulat O 3 mm, Rf +/-	Bulat O 3 mm, Rf +/-
Lensa	Bening	Bening
TIO	Normal	Normal
Funduskopi	Dalam batas normal	Dalam batas normal
Gerakan	Bebas	Bebas
Posisi	Ortho	Ortho

Tabel 3. Status oftalmologi saat kontrol tanggal 14 April 2012



Gambar 7. Foto pasien saat kontrol hari ke-18 post operasi

Bagian mata memberikan pengobatan yang sama dengan bagian THT ditambah tinoridin HCl 50 mg tablet 3 x 1 dan metilprednisolon tablet 1 x 16 mg.

DISKUSI

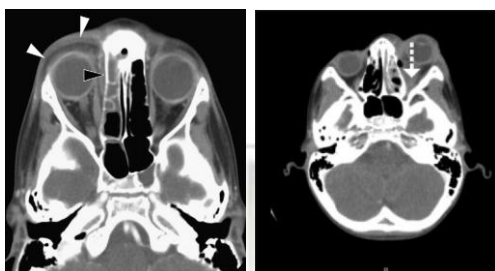
Dilaporkan satu kasus rinosinusitis kronis dengan komplikasi abses periorbita OD pada pasien umur 16 tahun yang ditegakkan berdasarkan anamnesis, pemeriksaan fisik THT dan mata, serta pemeriksaan penunjang tomografi komputer sinus paranasal.

Komplikasi abses periorbita OD ditegakkan berdasarkan keluhan bengkak di mata kanan sejak 5 hari, visus mata kanan yang awalnya baik kemudian mengalami penurunan pada hari ketiga, udem yang fluktuatif pada palpebra superior mata kanan, konjungtiva hiperemis dan kemosis, gerakan bola mata yang terganggu serta bola mata kanan yang mengalami protusio. Beberapa literatur menyebutkan bahwa selain penyebaran infeksi sinus paranasal, selulitis orbita atau abses periorbita (subperiosteal) bisa disebabkan karena trauma pada orbita, infeksi sistem lakrimal, infeksi pada kulit di daerah mata atau operasi daerah orbita.^{9,10} Penyebab tersebut dapat disingkirkan pada kasus ini dengan anamnesis yang terarah.

Pada kasus ini saat masuk ditegakkan diagnosis selulitis orbita tapi setelah dua hari dirawat ternyata tidak terdapat perbaikan dan sudah ada penurunan visus sehingga pasien didiagnosis abses periorbita. Keluhan penurunan penglihatan dan hasil tomografi komputer biasanya sudah dapat membedakan antara keduanya. Pada kasus ini penurunan visus baru terlihat setelah 3 hari perawatan dan pada saat operasi terlihat pus yang mengalir di dinding medial orbita sehingga diagnosis abses periorbita baru dapat dipastikan. Adanya proses inflamasi yang berlanjut karena tidak adekuatnya pemberian antibiotik, virulensi kuman yang tinggi atau terdapatnya infeksi campuran lebih dari satu kuman yang umumnya terjadi pada anak yang lebih tua dan dewasa sehingga antibiotik yang diberikan tidak dapat mengeradikasi semua kuman juga dapat menyebabkan proses selulitis obita berlanjut menjadi abses periorbita.^{6,8}

Pemeriksaan nasoendoskopi, tomografi komputer dan MRI dapat digunakan untuk menegakkan diagnosis awal dan tomografi komputer serta MRI dapat membantu mengidentifikasi stadium komplikasi orbita sehingga pilihan terapi yang efektif bisa ditentukan.^{12,13} Pada kasus ini hasil tomografi komputer memperlihatkan adanya multisinusitis dengan inflamasi orbita dan abses palpebra superior dekstra. Gambaran ini sesuai dengan literatur yang menunjukkan adanya tanda-tanda

peradangan sinus paranasal disertai dengan proses inflamasi yang mengarah ke selulitis di daerah orbita.⁴ Clary menjelaskan bahwa kadang-kadang tidak ditemukan korelasi antara temuan operasi dengan pemeriksaan tomografi komputer. Salah satunya pada kasus antara selulitis orbita dengan abses subperiosteal (periorbita), dimana pada tomografi komputer terlihat edema otot mata ekstrinsik dan perselubungan homogen antara dinding orbita dan periorbita disertai pergeseran bola mata dengan kesan selulitis orbita tapi setelah dilakukan operasi ternyata sudah terlihat adanya abses.¹⁴



Gambar 8. Tomografi komputer memperlihatkan A.selulitis orbita dan B.abses periorbita (subperiosteal) ^{9,22}

Insiden komplikasi orbita yang disebabkan oleh rinosinusitis ini semakin berkurang setelah ditemukannya antibiotik, terutama kehilangan penglihatan hingga kematian karena penyebaran ke intrakranial.^{15,16,17} Penelitian Neto menyebutkan bahwa dari 25 pasien sinusitis dengan komplikasi orbita pada tahun 1985-2004, 24 pasien mengalami selulitis periorbita dan sisanya abses subperiosteal (abses periorbita). Disebutkan juga bahwa kejadian paling sering pada laki-laki dengan rasio 2 : 1 dan paling sering terkena anak umur < 5 tahun.¹⁸ Hampir sama dengan Nwaogru dari 90 pasien, laki-laki lebih sering terkena (2 : 1), umur antara 3,5 - 66 tahun, ditemukan 47 pasien (52 %) didiagnosis sinusitis dengan komplikasi selulitis orbita, 9 orang (19,2 %) didiagnosis thrombosis sinus kavernosus.¹⁹

Komplikasi orbita ini umumnya terjadi pada anak-anak dengan rinosinusitis akut.^{20,21} Sedangkan pada orang dewasa komplikasi ini terjadi baik pada rinosinusitis akut ataupun rinosinusitis kronis.^{16,22} Hal ini juga dipengaruhi oleh beberapa faktor seperti anatomi antara sinus paranasal dan orbita, kekebalan tubuh yang menurun terutama pasien dengan imunodefisiensi, serta faktor lingkungan seperti kebersihan, musim, ataupun alergen.^{1,2,22,23} Menurut Eviatar¹⁷ dan Nageswaran²⁴, keterlibatan sinus paranasal yang menimbulkan komplikasi orbita pada anak-anak terutama disebabkan oleh infeksi pada sinus etmoid. Hal

yang berbeda dinyatakan oleh Nwaogru yang menyatakan bahwa sinus maksila lebih berperan pada proses rinosinusitis yang menyebabkan komplikasi orbita baik anak ataupun dewasa.¹⁹

Pada kasus ini, hasil kultur yang diambil dari sekret pada sinus maksila saat pungsi dan irigasi sinus ditemukan kuman *Staphylococcus epidermidis* yang sensitif terhadap ampicilin-sulbaktam, sefoperazon, sefotaksim, seftazidin, seftriakson, kloramfenikol, eritromisin, meropenem dan netilmisin. Hal ini sesuai dengan beberapa literatur yang menyatakan bahwa golongan *Staphylococcus*, *Streptococcus*, *Haemophilus* paling sering menyebabkan rinosinusitis sedangkan kuman anaerob seperti *Bacteroides*, *Fusobacterium* merupakan kuman patogen yang kadang-kadang menyebabkan rinosinusitis.^{1,2,5 6,9,10,22,24} Hal serupa dilaporkan oleh Ali¹⁶ serta Nwaogru¹⁹, dari pasien sinusitis yang diperiksa sekret sinus menunjukkan mayoritas kuman golongan *Staphylococcus* terutama *Staphylococcus aureus*. Sedangkan menurut Jackson pada rinosinusitis bakterialis akut lebih sering ditemukan *Streptococcus pneumoniae*, *Haemophilus influenzae* dan *Moraxella catarrhalis*, dan pada rinosinusitis bakterialis kronis yang lebih dominan menyebabkan infeksi adalah golongan *Staphylococcus* terutama *S. aureus*.²³

Pada kasus ini diberikan terapi antibiotik intravena seftriakson kombinasi dengan metronidazol, kortikosteroid (deksametason) intravena, dekongestan dan mukolitik (ambroksol). Sedangkan saat pasien pulang diberikan antibiotik oral berupa roksitromisin. Pemberian kombinasi antibiotik diharapkan dapat membunuh kuman sebelum keluarnya hasil kultur dan tes sensitivitas. Eviatar merekomendasikan seftriakson 100 mg/kgBB/hari terbagi dalam 2 dosis atau ampicilin - sulbaktam 200 mg/kgBB/hari terbagi dalam 4 dosis sebagai terapi antibiotik intravena secara empiris. Kadang-kadang diperlukan kombinasi dengan vankomisin 60 mg/kgBB/hari terbagi dalam 4 dosis atau metronidazol bila hasil kultur kuman belum ada dan diduga terdapat keterlibatan kuman anaerob.¹⁷ Pemberian antibiotik intravena umumnya diberikan selama 7 hari atau selama perawatan dan dilanjutkan dengan pemberian antibiotik oral seperti amoksisilin + asam klavulanat selama 2-3 minggu.⁶ Pemberian kortikosteroid dianjurkan bila terdapat udem yang luas pada orbita ataupun intrakranial, sehingga diharapkan dengan pemberian kortikosteroid, udem tersebut dapat berkurang.²⁵ Yen menyebutkan bahwa pemberian kortikosteroid sistemik sebagai terapi tambahan pada rinosinusitis akut dan kronis bersamaan

antibiotik, dekongestan dan irigasi hidung dapat menurunkan jumlah mediator inflamasi seperti sitokin yang ditemukan pada mukosa sinonasal pasien sinusitis dalam jumlah banyak. Lama pemberian dan dosis steroid sistemik tidak ditetapkan secara pasti, umumnya diberikan deksametason intravena 0,3-1 mg/KgBB/hari dalam 2-3 dosis selama 7 hari.²⁶

Pada kasus ini indikasi dilakukan tindakan operatif dekompresi orbita dengan bedah sinus endoskopi fungsional karena tidak ada perbaikan setelah 48 jam pemberian antibiotik intravena dan sudah terdapat penurunan visus. Hal ini sesuai dengan literatur yang menyebutkan bahwa terapi pembedahan pada rinosinusitis dengan komplikasi orbita diindikasikan bila :^{6,17,22}

1. Terlihat gambaran abses yang dibuktikan dengan tomografi komputer
2. Tidak terdapat perbaikan setelah 48 jam pemberian antibiotik yang adekuat
3. Komplikasi orbita yang berat seperti kebutaan atau reflek pupil yang meningkat
4. Penurunan fungsi penglihatan
5. Peningkatan tanda-tanda proptosis dan oftalmoplegi.

Teknik pembedahan pada kasus abses subperiosteal (periorbita) meliputi pendekatan eksterna dengan insisi Lynch (frontoetmoidal orbitotomy), transkarunkuler orbitotomi dan pendekatan interna berupa endoskopi transnasal.^{6,15,27} Bedah sinus endoskopi yang dilakukan pada pasien rinosinusitis dengan komplikasi abses periorbita meliputi tindakan unsinektomi - maksila antrostomi, etmoidektomi dan bila perlu dilakukan tindakan pembukaan dan pembersihan resesus frontalis. Dilakukan identifikasi lamina papirasea dan atap etmoidalis. Jika terdapat lamina papirasea yang terbuka, pus/sekret dapat dibersihkan dan dihisap langsung melalui celah tersebut. Jika lamina papirasea masih intak, dilakukan insisi horizontal pada bagian inferior lamina papirasea dengan elevator freer. Insisi dapat diperluas ke arah vertikal dan anterior.^{28,29,30}

Pada kasus ini dilakukan pembedahan dengan pendekatan endoskopi transnasal, dan saat evaluasi terlihat sekret yang mengalir dari lamina papirasea sehingga sekret hanya dihisap melalui celah yang sudah ada bersamaan dengan penekanan pada bola mata. Angka keberhasilan operasi melalui pendekatan endoskopi transnasal pada pasien dengan komplikasi abses periorbita menurut Younis²⁸ dan Froehlich²⁹, semuanya mengalami perbaikan total tanpa adanya komplikasi dan rekurensi. Bhargava juga menyebutkan bahwa dari 3 pasien sinusitis dengan komplikasi abses periorbita yang dilakukan bedah sinus endoskopi, semuanya

sembuh tanpa komplikasi dan merekomendasikan bedah sinus endoskopi fungsional sebagai teknik yang minimal invasif dan lebih aman dibandingkan pendekatan eksterna untuk drainase abses periorbita.³⁰ Keberhasilan dengan pendekatan endoskopi transnasal tergantung pada keahlian dokter THT, jumlah perdarahan lokal dan sinus paranasal yang terlibat.^{27,30}

Prognosis pasien rinosinusitis dengan komplikasi orbita umumnya baik setelah ditemukannya antibiotik, pemeriksaan penunjang tomografi komputer hingga MRI, dan teknik pembedahan endoskopi yang minimal invasif.²² Komplikasi yang mungkin terjadi dapat berupa kehilangan penglihatan, gejala sisa neurologis hingga kematian.^{6,22} Eviatar¹⁷ serta Neto¹⁸, menyebutkan dalam laporannya bahwa dari semua pasien sinusitis dengan komplikasi orbita yang diobati baik konservatif saja ataupun kombinasi dengan pembedahan, semuanya sembuh tanpa ada gejala sisa.

Pasien tetap dianjurkan kontrol secara berkala untuk menilai keberhasilan operasi dan ada tidaknya gejala sisa ataupun kekambuhan. Pemberian obat antibiotik oral dan dekongestan tetap diberikan hingga infeksi sinus paranasal diyakini tidak ada lagi.

DAFTAR PUSTAKA

1. Lane. A.P, Kennedy. D.W. Sinusitis and Polyposis. In Otorhinolaryngology Head and Neck Surgery. 16th edition. B.C Decker 2003 : p. 760-87
2. Busquets. J.M, Hwang. P.M. Nonpolypoid Rhinosinusitis: Classification, Diagnosis and Treatment. In Head and Neck Surgery - Otorhinolaryngology. 4th edition. Lippincott Williams and Wilkins. Philadelphia 2006 : p. 405-16
3. Fokkens. W, Lund. V, Mullol. J. European Position Paper on Rhinosinusitis and Nasal Polyps. EPOS 2007
4. Eustis. H.S, Mafee. M.F, Walton. C, Mondonca. J. MR Imaging and CT of Orbital Infections and Complications in Acute Rhinosinusitis. Radiologic Clin. N. Am.J. November 1998 (36) : 1165-83
5. Clement. P.A.R. Classification of Rhinosinusitis. In Sinusitis - From Microbiology to Management. Taylor & Francis, New York 2006 : p. 15-38
6. Schwartz. G and White. S. Complications of Acute and Chronic Sinusitis and Their Management. In Sinusitis - From Microbiology to Management. Taylor & Francis, New York 2006 : p. 269-90
7. Choi. S.S, Grundfast. K.M. Complications in Sinus Disease. In Disease of The Sinuses,

- Diagnosis and Management. B.C.Decker Inc. 2001 ; p. 169-77
8. Giannoni. C.M, Weinberger. D.G. Complications of Rhinosinusitis. In Head and Neck Surgery – Otorhinolaryngology. 4th edition. Lippincott Williams and Wilkins. Philadelphia 2006 : p. 493-504
 9. Houser. A, Fogarasi. S. Periorbital and Orbital Cellulitis. Pediatric in Review J. June 2012 (31) : 242-9
 10. Carlisle. R.T, Fredrick. G.T. Preseptal and Orbital Cellulitis. Hospital Physician.J. October 2006 : 15-9
 11. Brook. I. Microbiology and Antimicrobial Treatment of Orbital and Intracranial Complications of Sinusitis in Children and Their Management. 2009 (73) : 1183-6
 12. Cruz. AAV et al. Orbital Complications of Acute Rhinosinusitis : A New Classification. Rev Bras Otorhinolaryngol. 2007 (73) : 684-8
 13. Oxford LE, McClay. J. Complications of acute Sinusitis in Children. Otolaryngology Head and Neck Surgery. 2005 (133) : 32-7
 14. Clary RA, Cuningham. MJ, Eavery. RD. Orbital Complications of Acute Sinusitis : Comparison of Computed Tomography Scan and Surgical Finding, Am Otorhinolaryngol. 1992 (101) : 598-600
 15. Oxford LE, McClay. J. Medical and Surgical Management of Subperiosteal Orbital Abscess Secondary to Acute Sinusitis in Children. International Journal of Pediatric Otorhinolaryngology. 2006 (70) : 1853-61
 16. Ali. A, Kurien. M, Mathews. S, Mathew. J. Complication of Acute Infective Rhinosinusitis : Experience from Developing Country. Singapore Med. J. 2005. 46(10) : 540-4
 17. Eviatar. E et al. Conservative Treatment in Rhinosinusitis Orbital Complications in Children Aged 2 Years and Younger. Rhinol. J. March 2008 (46) : 334-7
 18. Neto. L.M, Pignatari. S, Mitsud. S, Fava. A.S, Stamm.A. Acute Sinusitis in Children – A Retrospective Study of Orbital Complications. Braz. J. of Otorhinol. February 2007 (73) : 75-9
 19. Nwaorgu. O.G.B, Awoben. F.J, Onakoy. P.A, Awoben. A.A. Orbital Cellulitis Complicating inusitis : A 15-years Review. Nigerian Journal of Surgical Research. 2004, (6) : 14-6
 20. Reid. J.R. Complications of Pediatric Paranasal Sinusitis. Pediatric Radiol. J. 2004 (34) : 933-42
 21. Herrmann. B.W, Forsen. J.W. Simultaneous Intracranial and Orbital Complications of Acute Rhinosinusitis in Children. Int. J. of Ped. Otorhinol. 2004 (68) : 619-25
 22. Hoxworth. J.M, Glastonbury. C.M. Orbital and Intracranial Complications of Acute Sinusitis. Neuroimag Clin N Am. 2010 (20) : 511-26
 23. Jackson. L.L, Kountakis. S.E. Classification and Management of Rhinosinusitis and Its Complications. Otolaryngol. Clin. N. Am. J. 2005 (38) : 1143-53
 24. Nageswaran. S, Woods. C.R, Benjamin. D.K, Givner. L.B, Shetty. A.K. Orbital Cellulitis in Children. The Pediatric Infectious Disease Journal. August 2006 (25) : 695-9
 25. Kastner. J, Taudy. M, Lisy. J, Grabec. P, Betka. J. Orbital and Intracranial Complications After Acute Rhinosinusitis. Rhinology 2010 (48) : 457-61
 26. Yen. MT, Yen. KG. Effect of Corticosteroids in The Acute Management of Pediatric Orbital Cellulitis with Subperiosteal Abscess. Ophtalmic, Plastic and Reconstructive Surgery. April 2005 (21) : 363-7
 27. Tanna. N, Preciado. DA, Clary. MS, Choi. SS. Surgical Treatment of Subperiosteal Orbital Abscess. Arch Otolaryngol Head and Neck Surg. July 2008 (134) : 764-7
 28. Younis RT, Lazar. RH. Endoscopic Drainage of Subperiosteal Abscess in Children : A Pilot Study. American Journal of Rhinology. January-February 1996 (10) : 11-5
 29. Froehlich. P, Pransky. SM, Fontaine. P, Stearns. G, Morgon. A. Minimal Endoscopic Approach to Subperiosteal Orbital Abscess. Arch Otolaryngol Head Neck Surg. March 1997 (123) :280-2
 30. Bhargava. D, Sankhla. D, Ganesan. A, Chand. P. Endoscopic Sinus Surgery for Orbital Subperiosteal Abscess Secondary to Sinusitis. Rhinology. April 2001 (39) : 151-5