

PEMERIKSAAN PADA SISTEM INDRA KHUSUS (MATA, KULIT, THT)

Modul ini dibuat untuk para mahasiswa dalam mencapai kemampuan tertentu di dalam pemeriksaan pada sistem indra khusus (mata, kulit, THT). Dengan mempelajari modul ini mahasiswa diharapkan mempunyai kemampuan yang baik tentang aplikasi sistem indra khusus (mata, kulit, THT) dalam pemeriksaan fisik dalam mencapai suatu diagnosis.

Tujuan pembelajaran umum

1. Mampu mempersiapkan pasien untuk pemeriksaan sistem indra khusus (mata, kulit, tht)
2. Mampu melakukan pemeriksaan fungsi penglihatan dan diagnostik mata
3. Mampu melakukan pemeriksaan status dermatologikus berdasarkan efloresensi primer dan sekunder.
4. Mampu melakukan pemeriksaan fisik tht sederhana dan pemeriksaan tes pendengaran dengan garpu tala

Tujuan pembelajaran khusus

1. Mampu mempersiapkan pasien untuk melakukan pemeriksaan
2. Mampu menginformasikan kepada pasien tentang tujuan dari pemeriksaan/tes
3. Mampu memberikan instruksi pada pasien untuk membuka matanya, membuka bajunya, membuka mulutnya dengan cara baik
4. Mampu memotivasi pasien agar melakukan apa-apa yang disuruh oleh pemeriksa
5. Mampu menginstruksikan pasien tidur telentang dan duduk untuk dilakukan pemeriksaan system indra khusus (mata, kulit, THT)
6. Mampu melakukan inspeksi mata, kulit, THT untuk menilai kelainan yang ditemukan
7. Mampu melakukan pemeriksaan fisik mata berupa pemeriksaan visus sederhana, reflek pupil, funduskopi, sensibilitas kornea dan eversi kelopak mata
8. Mampu melakukan palpasi kulit untuk menilai kelainan yang ditemukan
9. Mampu melakukan perkusi pada mastoid dan daerah sinus untuk menilai kelainan yang ditemukan

PEMERIKSAAN PADA SISTEM INDRA KHUSUS MATA

PEMERIKSAAN YANG DIPERLUKAN (KOMPETENSI 3 DAN 4)

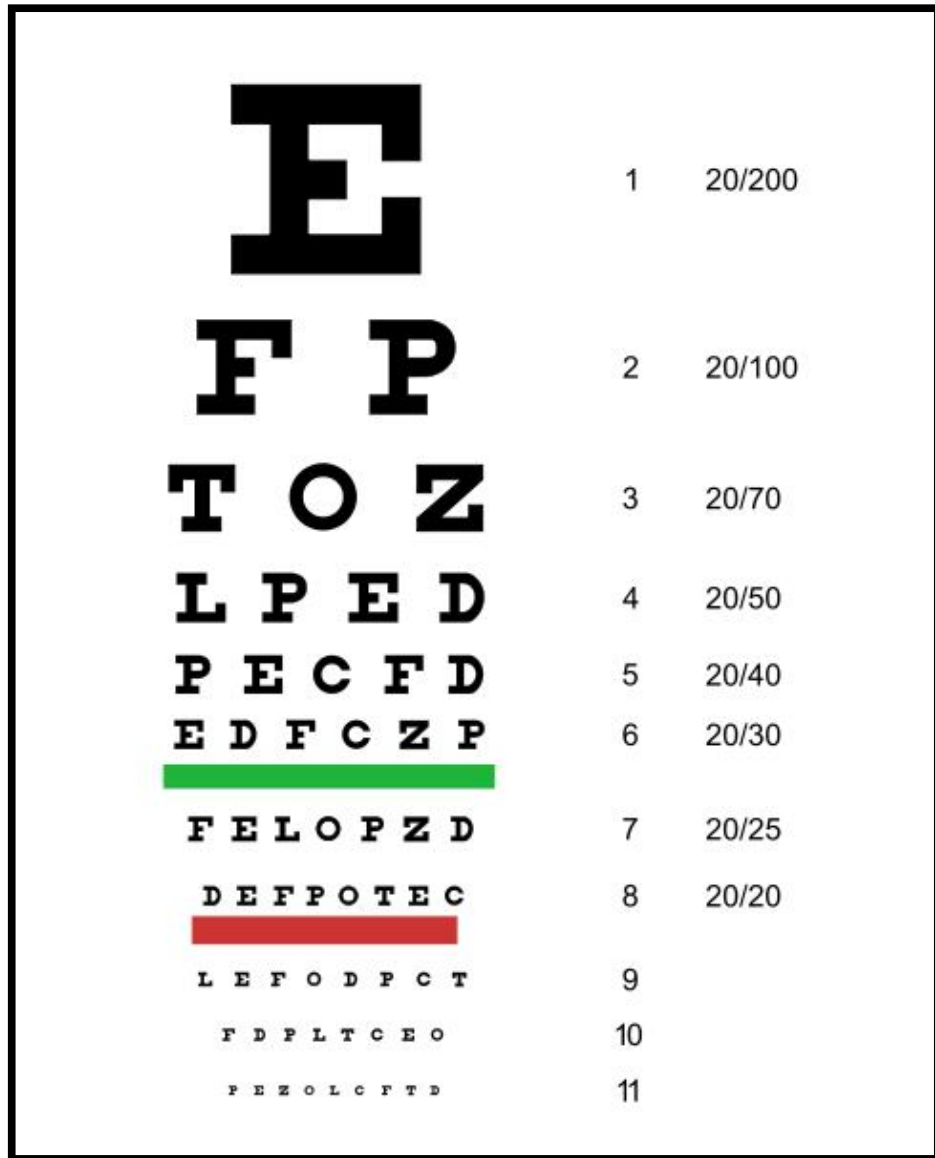
TIU : Mahasiswa mampu melakukan


1. Pemeriksaan visus
2. Reflek pupil
3. Pemeriksaan Funduskopi
4. Sensibilitas Kornea
5. Eversi kelopak mata

I. PEMERIKSAAN VISUS

1. Memeriksa Visus sentral (dan perifer) secara sederhana
2. Mampu menentukan derajat penilaian visus

Pemeriksaan visus





Teknis

1. Menggunakan kartu Snellen dan penerangan cukup.
2. Pasien didudukkan jarak 6 meter, paling sedikit jarak 5 meter dari kartu Snellen.
3. Kartu Snellen di digantungkan sejajar setinggi / lebih tinggi dari mata pasien.
4. Pemeriksaan dimulai pada mata kanan terlebih dahulu, mata kiri ditutup. Pasien disuruh membaca huruf SNELLEN dari baris paling atas ke bawah. Hasil pemeriksaan dicatat, kemudian diulangi untuk mata sebelahnya.

Hasil dapat sebagai berikut misal :

VOD 6/6

VOS 6/6

6/6 pasien dapat membaca seluruh huruf dideretkan 6/6 pada snellen chart

6/12 pasien bisa membaca sampai baris 6/12 pada snellen chart

6/30 pasien bisa membaca sampai baris 6/30 pada snellen chart

6/60 pasien bisa membaca barisan huruf 6/60 biasanya huruf yang paling atas.
Visus yang tidak 5/5 atau yang tidak 6/6 dilakukan pemeriksaan lanjutan dengan memakai try lens

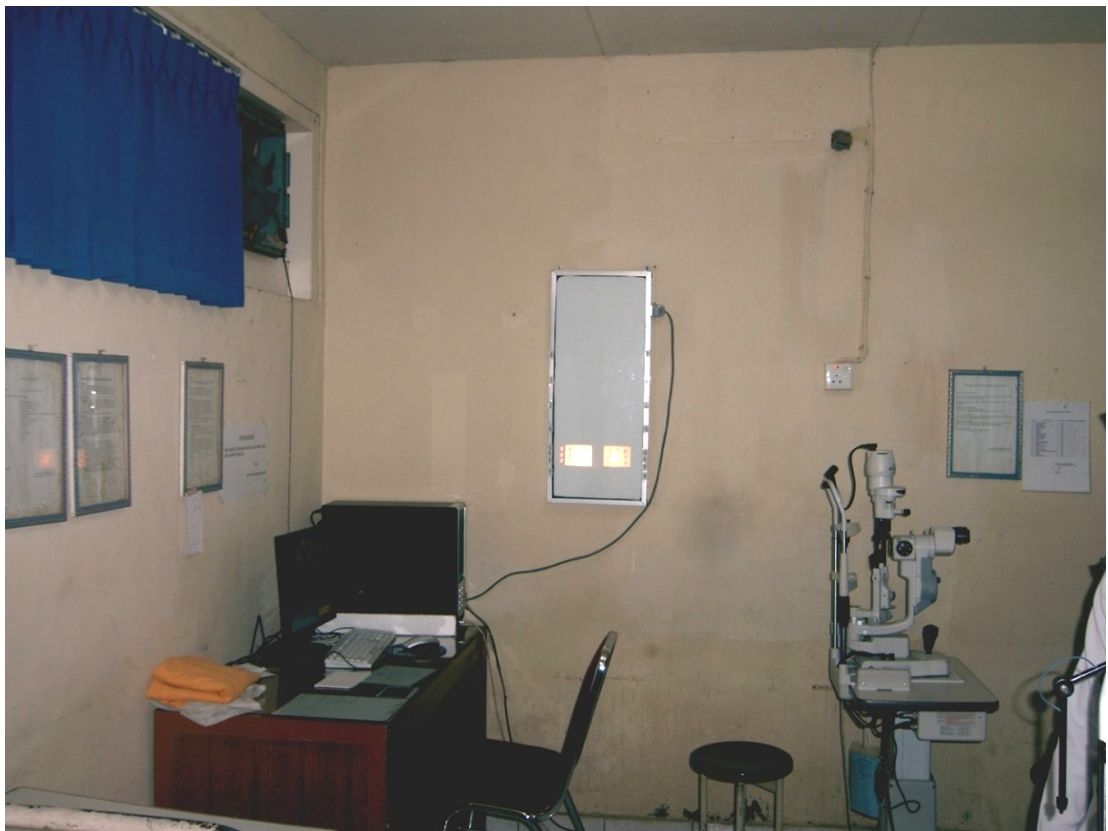Apabila tidak bisa membaca huruf Snellen pasien diminta menghitung jari pemeriksa.

5/60 pasien bisa hitung jari pada jarak 5 meter

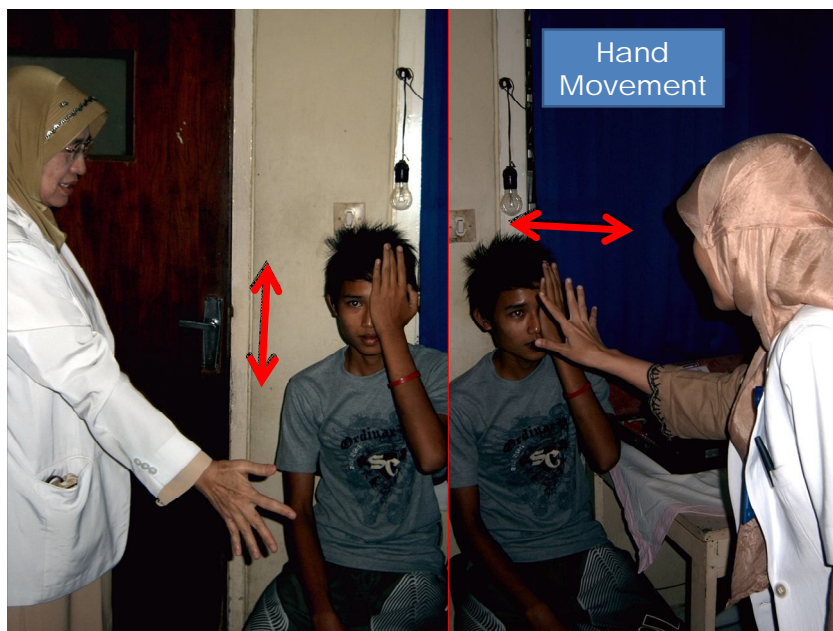
1/60 pasien bisa hitung jari pada jarak 1 meter.

Apabila pasien tidak bisa juga hitung jari, maka dilakukan pemeriksaan selanjutnya dg menilai gerakan tangan didepan pasien dengan latar belakang terang. Jika pasien dapat menentukan arah gerakan tangan pada jarak 1 m, maka tajam penglihatan dicatat.

VISUS 1/300 (Hand Movement/HM) kadang kala sdh perlu menentukan arah proyeksinya.



n

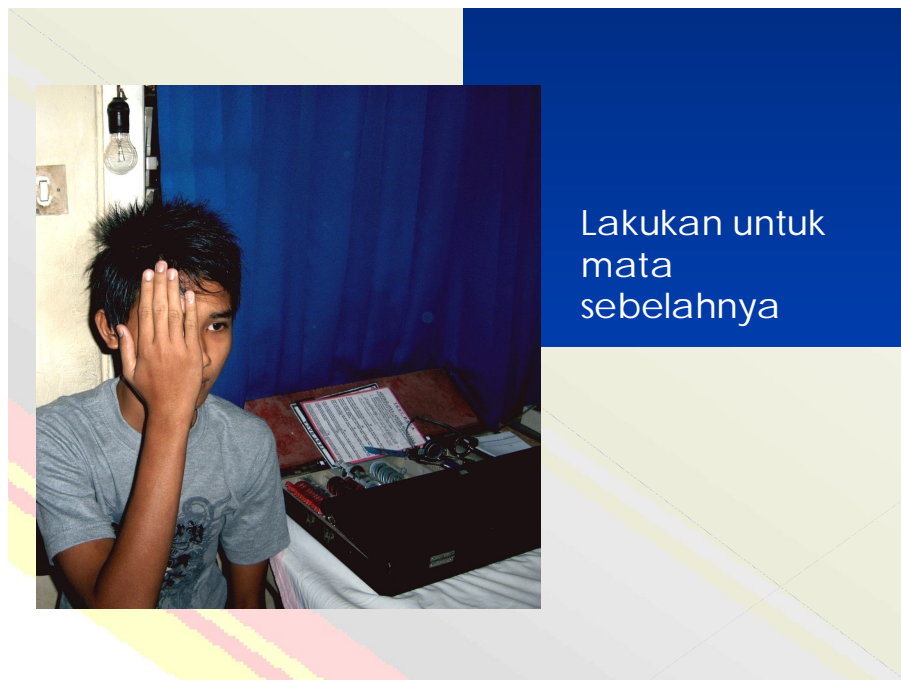


Jika tidak bisa melihat gerakan tangan dilakukan penyinaran dengan *penlight* ke arah mata pasien.

Apabila pasien dapat mengenali saat disinari dan tidak disinari dari segala posisi (nasal,temporal,atas,bawah) maka tajam penglihatan $V = 1/ \sim$ proyeksi baik (Light Perception/LP).

Jika tidak bisa menentukan arah sinar maka penilaian $V = 1/ \sim$ (LP, proyeksi salah) .

Jika sinar tidak bisa dikenali maka tajam penglihatan dinilai $V= 0$ (NLP).



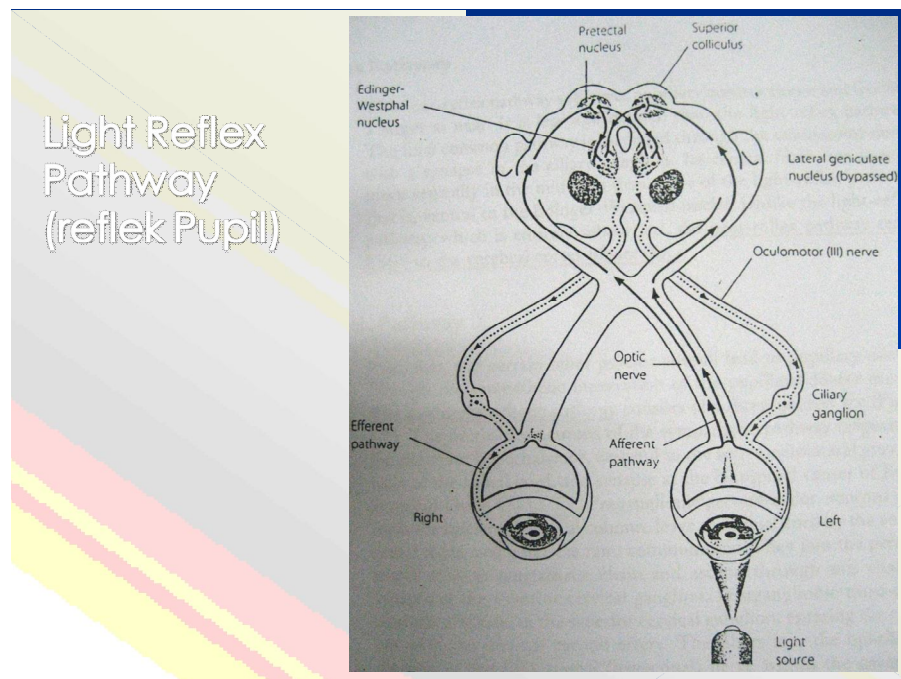
Lakukan untuk
mata
sebelahnya

II. REFLEKS PUPIL

- Pupil merupakan tempat masuknya cahaya ke dalam bola mata

Jalur refleks cahaya

- Rangsangan yang di terima oleh neuron afferent sel ganglion retina diteruskan ke area pretektal, nukleus Edinger – Westphal. Saraf Parasimpatis keluar bersama dengan nervus okulomotorius menuju ganglion siliaris dan terus ke m.spinter pupil.



CARA PEMERIKSAAN :

- Mata pasien fiksasi pada jarak tertentu
- Berikan objek yang bisa di lihat dan dikenali (Gambar atau benda)
- Sumber cahaya haruslah terang dan mudah di manipulasi
- Observasi general pupil : bentuk, ukuran, lokasi, warna iris, kelainan bawaan , dan kelainan lain.
- Rangsangan cahaya diberikan 2-5 detik.

Refleks pupil langsung(Unconsensual)

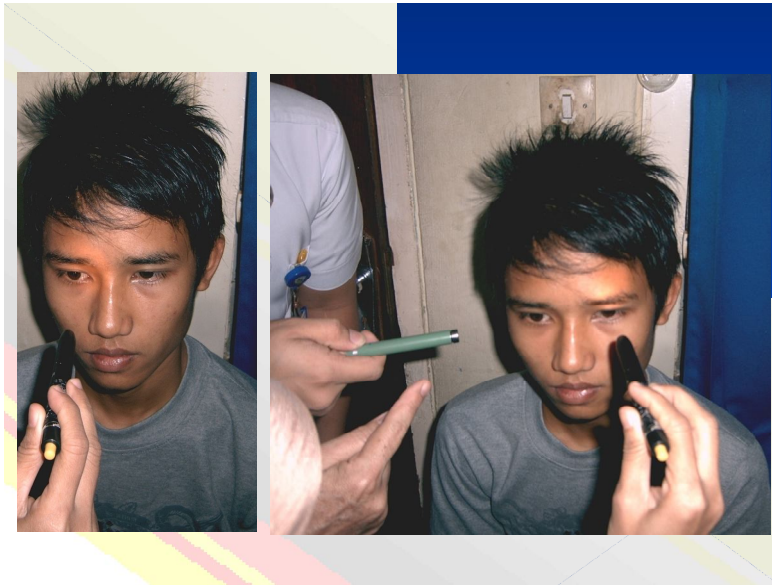
Respon pupil langsung di nilai ketika diberikan cahaya yang terang , pupil akan konstriksi (mengecil). Dilakukan pada masing-masing mata

Refleks pupil tidak langsung (consensual)

Dinilai bila cahaya diberikan pada salah satu mata , maka *fellow eye* akan memberikan respon yang sama . Observasi dengansumber cahaya lain yang lebih redup

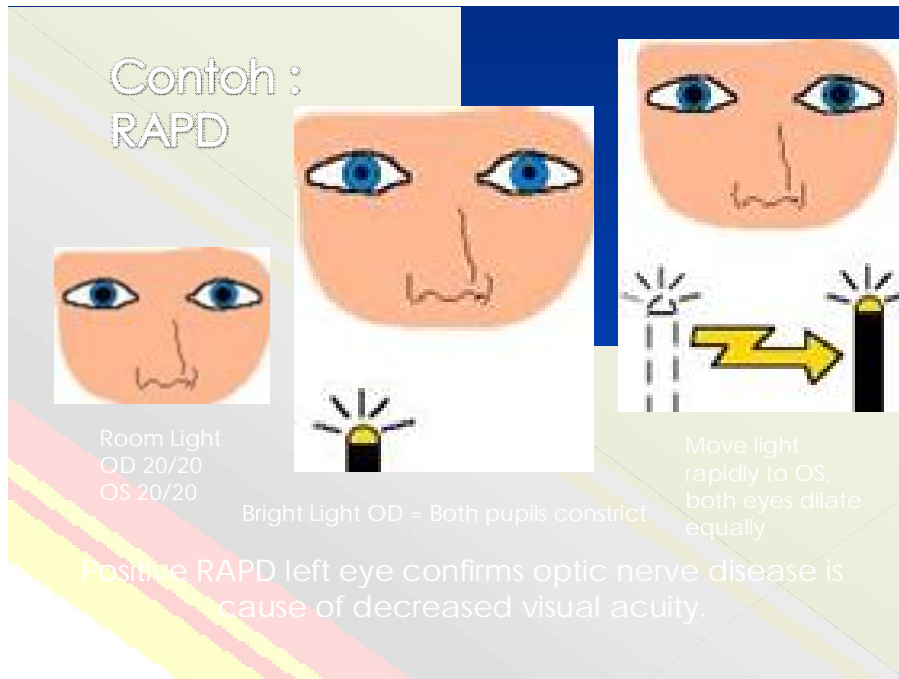
Isokoria fisiologis

dapat ditemukan pada 20% populasi perbedaan ke 2 pupil < 1mm.



RAPD (Relative Afferent Pupillary Defect)

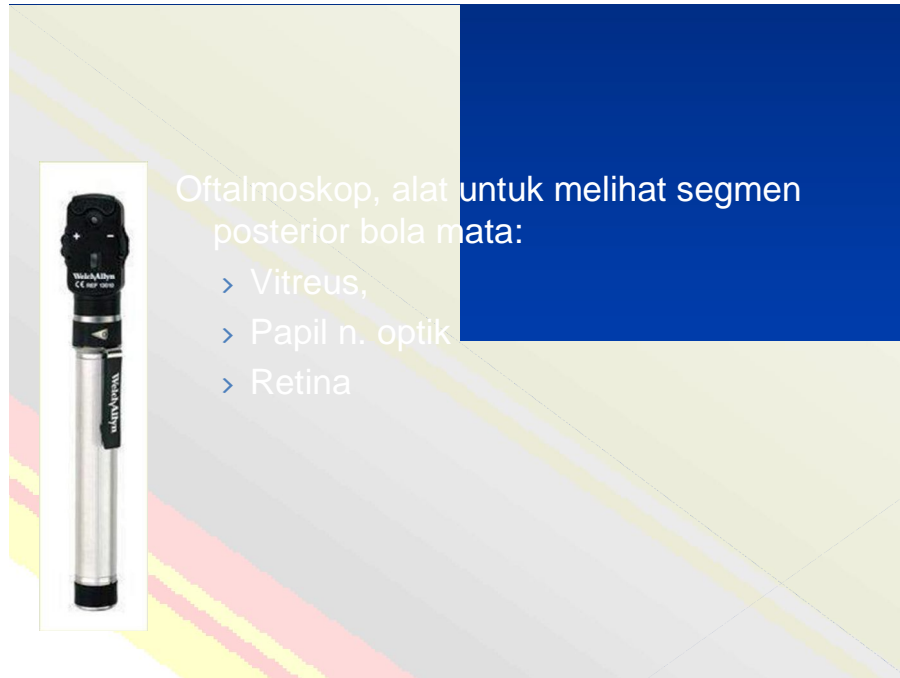- Kelainan pupil pada kerusakan aferen (nervus optikus).
- Teknik pemeriksaan dengan swinging light reflect.
- Pada mata dengan RAPD (+) terjadi penurunan konstiksi pupil bila diberikan cahaya langsung sekitar lima detik

**Abnormal pupil**

Apabila ditemukan pupil yang :

- Anisokoria (beda , 1mm dianggap fisiologis)
- Kecil atau besar dari normal (3-4 mm)

III. PEMERIKSAAN FUNDUSKOPI

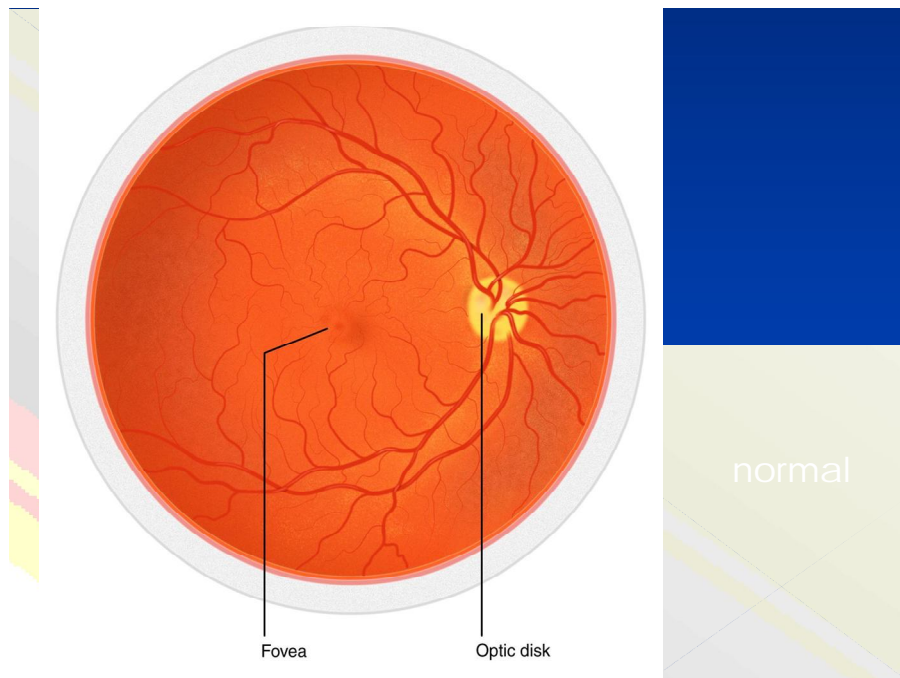


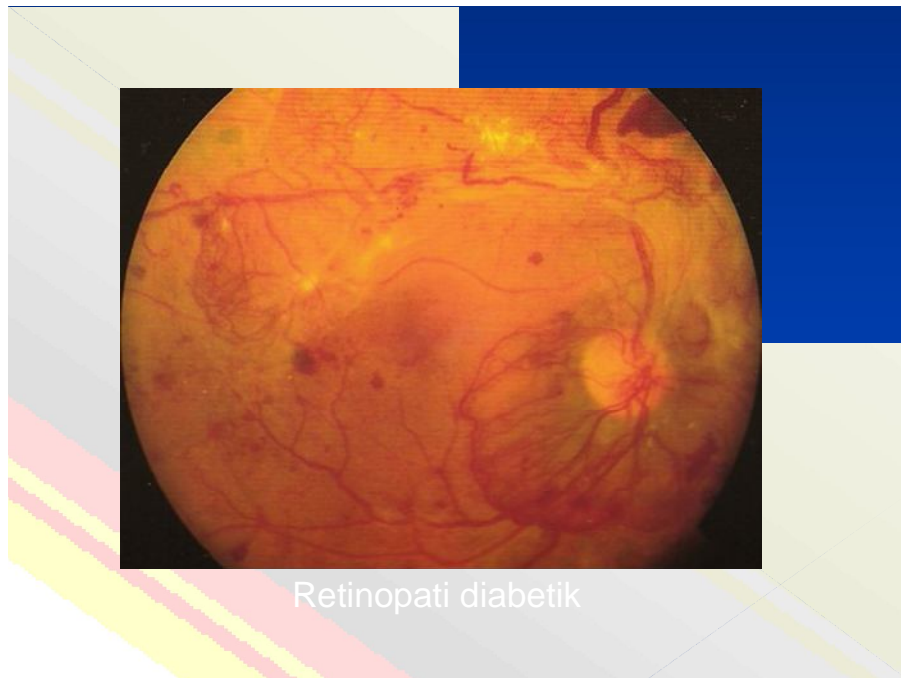
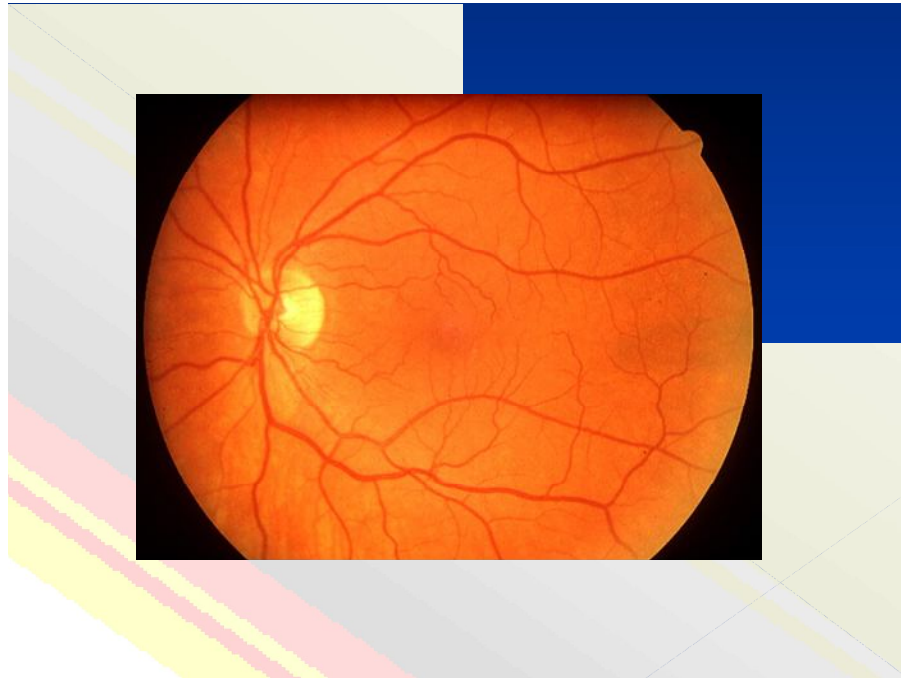
Cara pemeriksaan funduskopi:

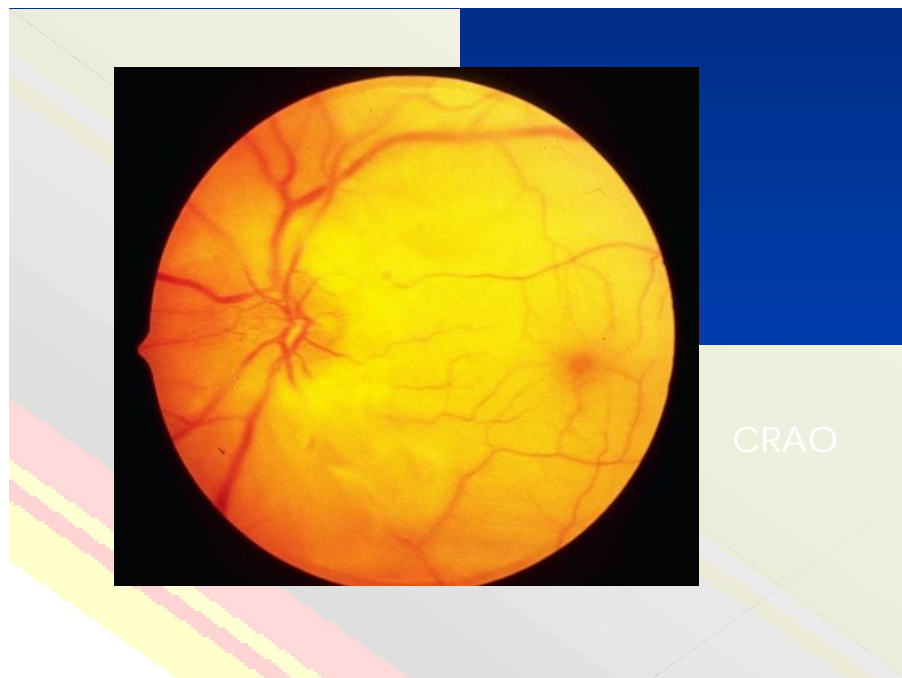
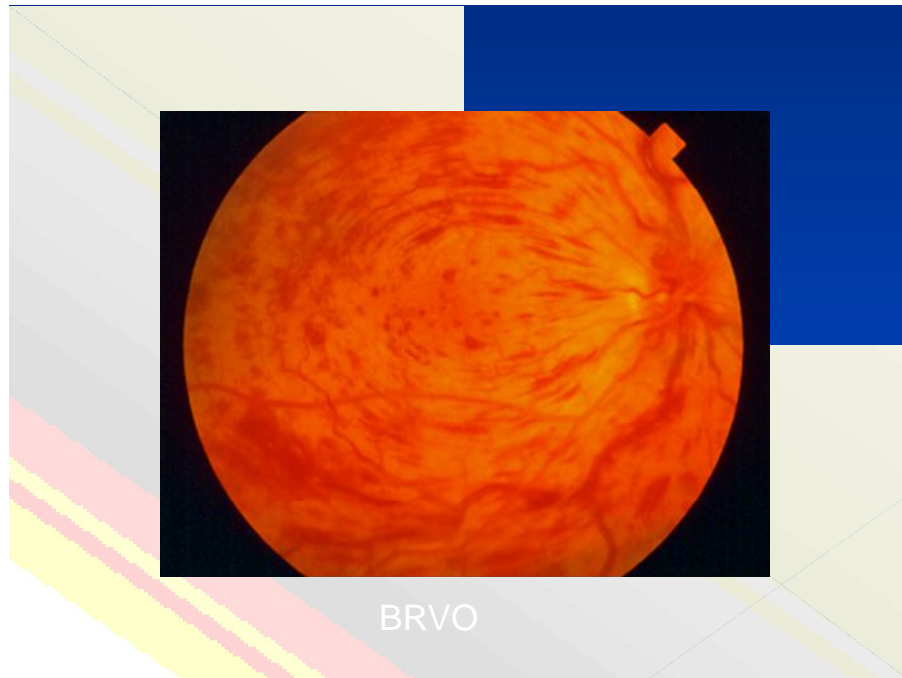
- Periksa oftalmoskop terlebih dahulu, sesuaikan dengan kelainan refraksi pemeriksaa dengan kekuatan dioptri pada oftalmoskop
- Berdiri dengan sopan disamping pasien, beritahu apa yang akan dikerjakan
- Mata kanan pasien diperiksa dengan mata kanan pemeriksa
- Teliti segmen posterior yang diperiksa

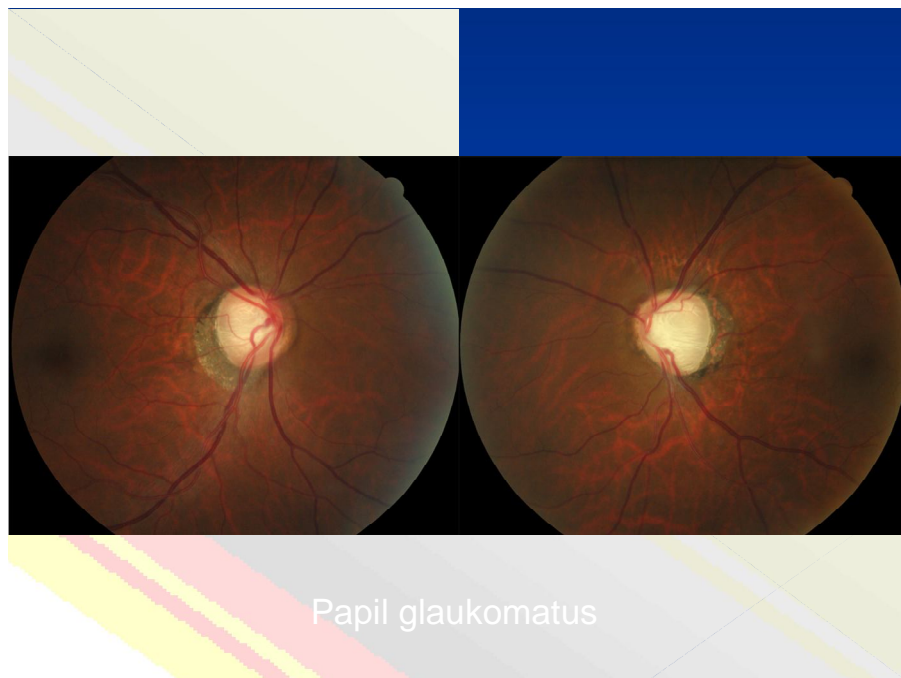
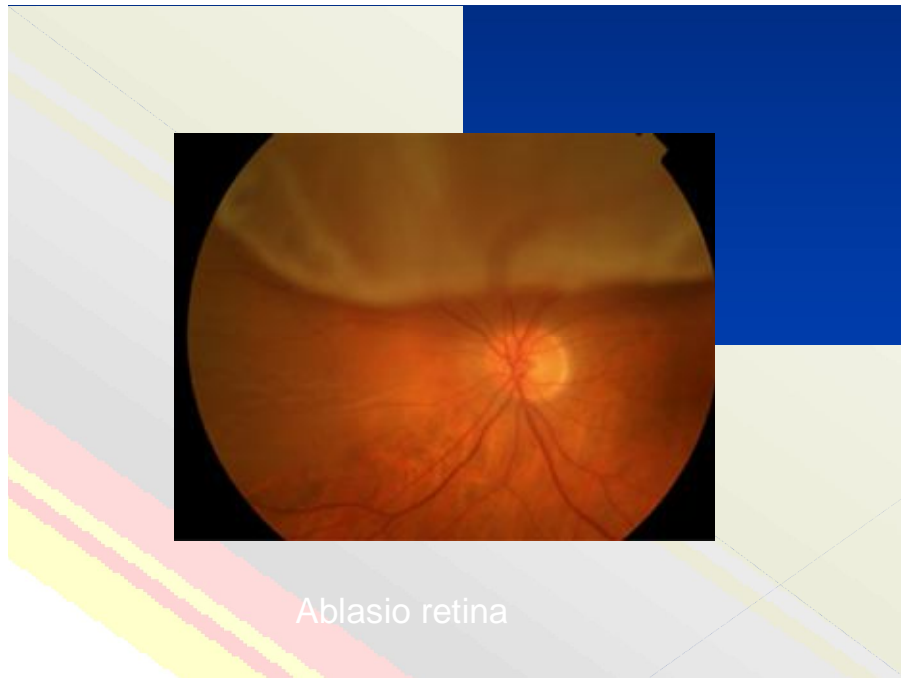
Hasil Pemeriksaan Funduskopi:

1. Gambaran media (termasuk Vitreus posterior)
2. Gambaran Papil N. Optik, pembuluh darah, retina, makula dan fovea
3. Lakukan pada kedua mata









IV. PEMERIKSAAN SENSIBILITAS KORNEA

TUJUAN :

- ⦿ Untuk mengetahui apakah sensasi kornea normal, atau menurun

1. CARA MANUAL


Alat : Kapas steril

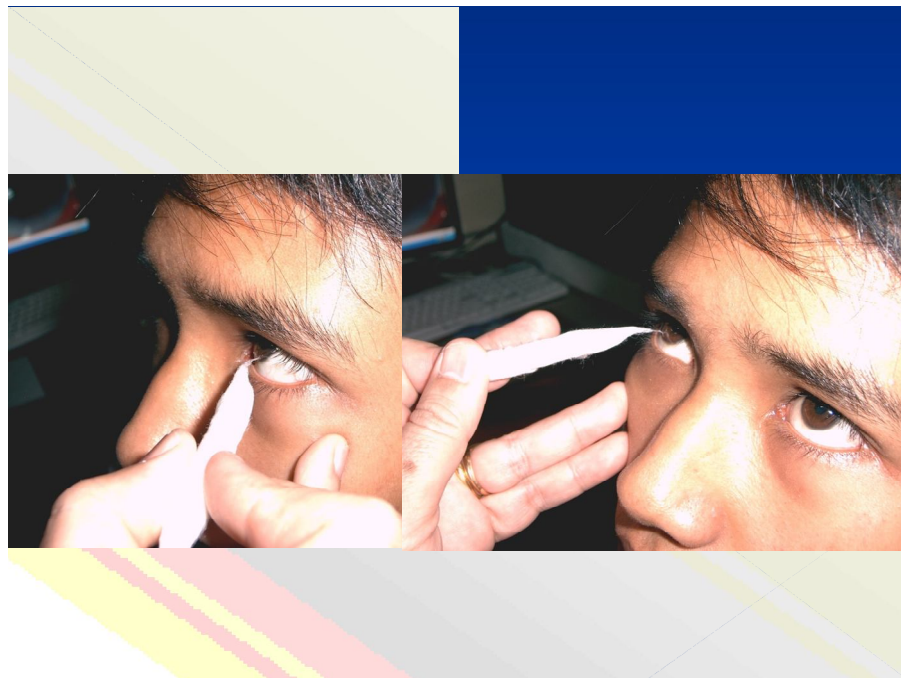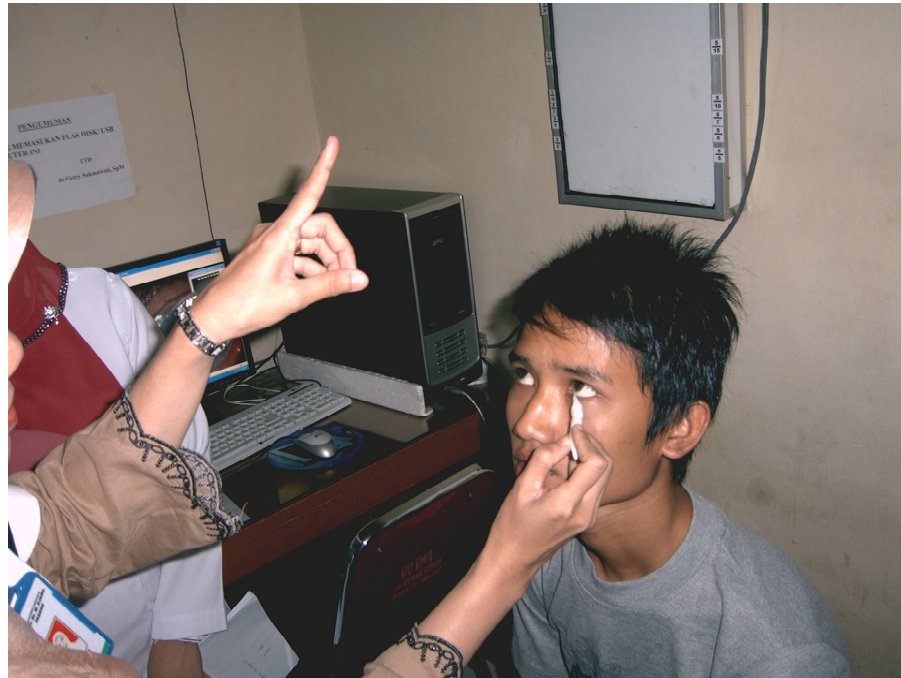Caranya :

- ⦿ Bentuk ujung kapas dengan pinset steril agar runcing dan halus
- ⦿ Fiksasi mata pasien keatas agar bulu mata tidak tersentuh saat kornea disentuh
- ⦿ Fiksasi jari pemeriksa pada pipi pasien dan ujung kapas yang halus dan runcing disentuhkan dengan hati-hati pada kornea, mulai pada mata yang tidak sakit.

Hasil

- ⦿ Pada tingkat sentuhan tertentu reflek mengedip akan terjadi
- ⦿ Penilaian dengan membandingkan sensibilitas kedua mata pada pasien tersebut.





2. AESTESIOMETER

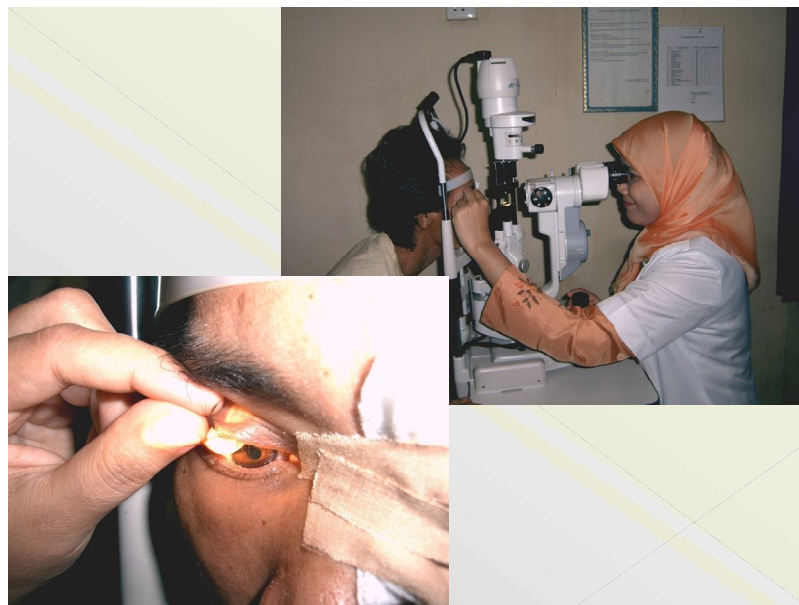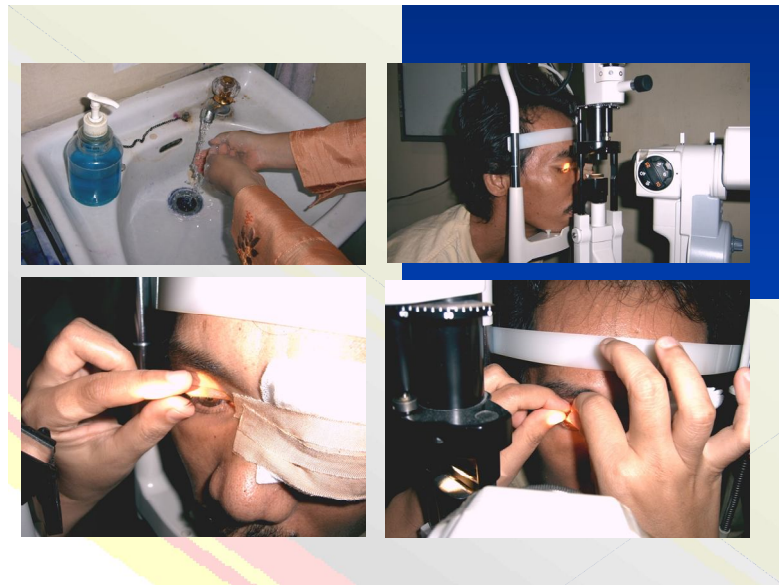Alat : Aestesiometer

Hasil : Hipoestesi bila panjang filamen <12 mm



V. EVERSIS KELOPAK MATA

- ⦿ Pemeriksaan untuk menilai konyungtiva tarsalis
- ⦿ Cara:
 - > Cuci tangan hingga bersih
 - > Pasien duduk didepan slit lamp
 - > Sebaiknya mata kanan pasien diperiksa dengan tangan kanan pemeriksa.
 - > Ibu jari memegang margo, telunjuk memegang kelopak bagian atas dan meraba tarsus, lalu balikkan
 - > Setelah pemeriksaan selesai kembalikan posisi kelopak mata. Biasakan memeriksa kedua mata.



**PENILAIAN SKILL LAB BLOK 3.6 (GANGGUAN INDRA KHUSUS)
Pemeriksaan Visus**

Nama Mahasiswa :
 BP. :
 Kelompok :

| NO | ASPEK YANG DINILAI | NILAI | | | |
|----|---|-------|---|---|---|
| | | 0 | 1 | 2 | 3 |
| 1 | Mempersiapkan dan memasang <i>Snellen Chart</i> | | | | |
| 2 | Menerangkan tujuan dan cara pemeriksaan kepada pasien | | | | |
| 3 | Menilai visus normal | | | | |
| 4 | Menilai visus yang tidak normal | | | | |
| 5 | Dapat membedakan kelainan refraksi dan non refraksi | | | | |

Nilai = $\frac{\text{TOTAL SKOR} \times 100}{15} = \dots\dots\dots$

Padang, 2012
 Mahasiswa,

Padang, 2012
 Instruktur,

(.....)

(.....)

Keterangan :
 0 = Tidak dilakukan sama sekali
 1 = Dilakukan dengan banyak perbaikan
 2 = Dilakukan dengan sedikit perbaikan
 3 = Dilakukan dengan sempurna

**PENILAIAN SKILL LAB BLOK 3.6 (GANGGUAN INDRA KHUSUS)
PEMERIKSAAN REFLEKS PUPIL**

Nama Mahasiswa :
BP. :
Kelompok :

| NO | ASPEK YANG DINILAI | NILAI | | | |
|----|---|-------|---|---|---|
| | | 0 | 1 | 2 | 3 |
| 1 | Menerangkan tujuan dan cara pemeriksaan kepada pasien | | | | |
| 2 | Fiksasi mata pada jarak tertentu | | | | |
| 3 | Menilai bentuk, ukuran dan warna pupil | | | | |
| 4 | Menilai refleks pupil langsung | | | | |
| 5 | Menilai refleks pupil tidak langsung | | | | |

Nilai = $\frac{\text{TOTAL SKOR} \times 100}{15}$ =

Padang, 2012
Mahasiswa,

Padang, 2012
Instruktur,

(.....)

(.....)

Keterangan :

- 0 = Tidak dilakukan sama sekali
- 1 = Dilakukan dengan banyak perbaikan
- 2 = Dilakukan dengan sedikit perbaikan
- 3 = Dilakukan dengan sempurna

**PENILAIAN SKILL LAB BLOK 3.6 (GANGGUAN INDRA KHUSUS)
PEMERIKSAAN FUNDUSKOPI**

Nama Mahasiswa :
BP. :
Kelompok :

| NO | ASPEK YANG DINILAI | NILAI | | | |
|----|---|-------|---|---|---|
| | | 0 | 1 | 2 | 3 |
| 1 | Menerangkan tujuan dan cara pemeriksaan kepada pasien | | | | |
| 2 | Menyesuaikan kelainan refraksi pemeriksa dengan kekuatan dioptri oftalmoskop | | | | |
| 3 | Menyuruh pasien melihat jauh | | | | |
| 4 | Memeriksa fundus mata kanan pasien dengan mata kanan pemeriksa dan sebaliknya | | | | |
| 5 | Mampu menilai gambaran funduskopi normal | | | | |

Nilai = $\frac{\text{TOTAL SKOR} \times 100}{15}$ =

Padang, 2012
 Mahasiswa,

Padang, 2012
 Instruktur,

(.....)

(.....)

Keterangan :

- 0 = Tidak dilakukan sama sekali
- 1 = Dilakukan dengan banyak perbaikan
- 2 = Dilakukan dengan sedikit perbaikan

**PENILAIAN SKILL LAB BLOK 3.6 (GANGGUAN INDRA KHUSUS)
PEMERIKSAAN SENSIBILITAS KORNEA**

Nama Mahasiswa :
BP. :
Kelompok :

| NO | ASPEK YANG DINILAI | NILAI | | | |
|----|--|-------|---|---|---|
| | | 0 | 1 | 2 | 3 |
| 1 | Mempersiapkan alat dan bahan untuk pemeriksaan sensibilitas kornea | | | | |
| 2 | Menerangkan tujuan dan cara pemeriksaan kepada pasien | | | | |
| 3 | Fiksasi mata pasien keatas | | | | |
| 4 | Fiksasi jari pemeriksa pada pipi pasien | | | | |
| 5 | Menyentuh ujung kapas pada kornea pasien | | | | |
| 6 | Melakukan hal yang sama pada mata sebelahnya | | | | |
| 7 | Menyatakan sensasinya pada kedua mata | | | | |

Nilai = $\frac{\text{TOTAL SKOR} \times 100}{21} = \dots\dots\dots$

Padang, 2012
Mahasiswa,

Padang, 2012
Instruktur

(.....)

(.....)

Keterangan :
0 = Tidak dilakukan sama sekali
1 = Dilakukan dengan banyak perbaikan
2 = Dilakukan dengan sedikit perbaikan
3 = Dilakukan dengan sempurna

**PENILAIAN SKILL LAB BLOK 3.6 (GANGGUAN INDRA KHUSUS)
PEMERIKSAAN EVERSIS KELOPAK MATA**

Nama Mahasiswa :
BP. :
Kelompok :

| NO | ASPEK YANG DINILAI | NILAI | | | |
|----|---|-------|---|---|---|
| | | 0 | 1 | 2 | 3 |
| 1 | Menerangkan tujuan dan cara pemeriksaan kepada pasien | | | | |
| 2 | Mencuci kedua tangan | | | | |
| 3 | Membalikkan kedua kelopak mata | | | | |
| 4 | Mengembalikan posisi kelopak mata seperti semula | | | | |

Nilai = $\frac{\text{TOTAL SKOR} \times 100}{12} = \dots\dots\dots$

Padang, 2012
 Mahasiswa,

Padang, 2012
 Instruktur,

(.....)

(.....)

Keterangan :
 0 = Tidak dilakukan sama sekali
 1 = Dilakukan dengan banyak perbaikan
 2 = Dilakukan dengan sedikit perbaikan

KULIT

ANATOMI SISTEM KULIT

Terdiri atas :

1. Lapisan – lapisan kulit :
 - a. epidermis : stratum basalis, stratum spinosum, stratum granulosum, stratum lusidum, stratum korneum
 - b. dermis : stratum papilare, stratum retikulare
 - c. subkutis : lemak

2. Adneksa kulit :
 - a. kuku
 - b. rambut
 - c. kelenjar : kelenjar keringat ekrin dan apokrin, kelenjar sebase

FISIOLOGI KULIT

Yaitu :

1. Untuk proteksi organ dalam dari lingkungan luar
2. Untuk absorpsi
3. Untuk mengatur suhu
4. Untuk ekskresi sisa-sisa metabolik
5. Pembentukan pigmen
6. Pembentukan vit D

Sistematik Pemeriksaan Fisik Sistem Indra Khusus (Mata, Kulit, THT)

Tujuan Pembelajaran Umum :

1. Mempersiapkan pasien untuk pemeriksaan penyakit kulit dan kelamin.
2. Melakukan anamnesis dan pemeriksaan status dermatologikus.

Tujuan Pembelajaran Khusus :

1. Mampu melakukan anamnesis pasien penyakit kulit dan kelamin.
2. Mampu mempersiapkan pasien untuk dilakukan pemeriksaan dengan cahaya terang.
3. Mampu menginformasikan kepada pasien tentang tujuan dari pemeriksaan / tes.
4. Mampu memotivasi pasien agar melakukan apa-apa yang disuruh oleh pemeriksa.
5. Mampu memberikan instruksi kepada pasien membuka bajunya dengan cara yang baik.
6. Mampu melakukan pemeriksaan status dermatologikus dengan kaca pembesar.
7. Mampu menentukan pemeriksaan penunjang.

Anamnesis Penyakit Kulit dan Kelamin :

- Dapat menanyakan identitas pasien (umur, jenis kelamin, pekerjaan, pendidikan, suku, alamat tempat tinggal tetap).
- Dapat menanyakan keluhan utama pasien (**Mahasiswa harus melihat lesi terlebih dahulu sebelum memulai anamnesis**):
 - **Kelainan objektif kulit, mis bintang merah, bercak merah, tumor, tukak**
 - **Gatal/ nyeri (intensitas: mis mengganggu tidur/aktivitas) / mati rasa tergantung lesi yang terlihat pada saat tersebut**
 - Lokasi keluhan
 - Lama keluhan
- RPS
 - Lokasi timbul lesi pertama kali dan bagaimana perluasan lesi tersebut (**bentuk lesi pertama kali, jumlah dan ukuran lesi**)
 - Faktor pencetus atau sumber penularan sesuai penyakit, mis: ada atau tidak pengaruh makanan / lingkungan/ stres fisik dan emosi/ higiene/ keluarga lain ada yang menderita penyakit seperti ini/ turunan
 - Sudah diobati atau belum (**harus secara detail jenis obat, cara penggunaan, hasil pengobatan, dll**)
- RPD
 - Apakah pernah menderita penyakit yang sama (**jelaskan sesuai diagnosis pasien**)
 - Apakah ada riwayat atopi pada pasien dan keluarga (**tergantung/ berkorelasi dengan diagnosis dan rencana pemberian obat**)

Sistematika Pemeriksaan Status Dermatologikus

Status Dermatologikus :

1. Lokasi : tempat dimana ada lesi
2. Distribusi :
 - Terlokalisir : mengenai < 30 % luas permukaan tubuh
 - Regional : mengenai 30% - 70% luas permukaan tubuh
 - Generalisata : mengenai 70 – 90% luas permukaan tubuh
 - Universal : seluruh atau hampir seluruh tubuh (90%-100%)
 - Bilateral : mengenai kedua belah badan
 - Unilateral : mengenai sebelah badan

- Simetrik : mengenai kedua belah badan yang sama
3. Bentuk dan susunan :
- Bentuk :
 - khas (bentuk yang dapat dimisalkan, seperti : bulat lonjong, seperti ginjal, dll)
 - tidak khas (tidak dapat dimisalkan)
 - Susunan :
 - I. Khas
 - Liniar : seperti garis lurus
 - Sirkular/anular : Seperti lingkaran
 - Polisiklik : bentuk pinggir yang sambung menyambung membentuk lingkaran.
 - Korimbiformis : Susunan seperti induk ayam yang di kelilingi anak- anaknya
 - Soliter : hanya satu lesi
 - Herpetiformis : vesikel berkelompok
 - Konfluens : dua atau lebih lesi yang menjadi satu
 - Diskret : terpisah satu dengan yang lain
 - II. Tidak khas
4. Batas : tegas dan tidak tegas
5. Ukuran:
- Milier : sebesar kepala jarum pentul
 - Lentikular : sebesar biji jagung
 - Numular : sebesar uang logam dengan \varnothing 3 cm – 5 cm
 - Plakat : lebih besar dari numular
6. Efloresensi :
- Primer :
 - Makula : bercak pada kulit berbatas tegas berupa perubahan warna semata, tanpa penonjolan atau cekungan.
 - Papul : penonjolan di atas permukaan kulit, sirkumskrip, \varnothing kecil dari 0,5 cm, bersisikan zat padat.
 - Plak : papul datar, \varnothing lebih dari 1 cm
 - Urtika : penonjolan yang disebabkan edema setempat yang timbul mendadak dan hilang perlahan-lahan.
 - Nodus : tonjolan berupa massa padat yang sirkumskrip, terletak dikutan atau subkutan, dapat menonjol
 - Nodulus : nodus yang kecil dari 1 cm.

- Vesikel : gelembung berisi cairan serum, memiliki atap dan dasar, Ø kurang dari 0,5 cm.
- Bula : vesikel yang berukuran lebih besar.
- Pustul : vesikel yang berisi nanah, bila nanah mengendap dibagian bawah vesikel disebut hipopion.
- Kista : ruangan ber dinding dan berisi cairan, sel, maupun sisa sel.
- Sekunder :
 - Skuama : sisik berupa lapisan stratum korneum yang terlepas dari kulit.
 - Krusta : kerak, keropeng, yang menunjukkan cairan badan yang mengering
 - Erosi : lecet kulit yang disebabkan kehilangan jaringan yang tidak melampaui stratum basal, ditandai dengan keluarnya serum.
 - Ekskoriiasi : lecet kulit yang disebabkan kehilangan jaringan melewati stratum basal (sampai ke stratum papilare), ditandai dengan keluarnya darah selain serum.
 - Ulkus : tukak, borok disebabkan hilangnya jaringan lebih dalam dari ekskoriiasi, memiliki tepi, dinding, dasar, dan isi.
 - Likenifikasi : penebalan kulit disertai relief kulit yang makin jelas.

Pemeriksaan penunjang

Pemeriksaan penunjang : sesuai dengan jenis penyakit, seperti pemeriksaan KOH (Potasium hidroksida) 10 – 20% untuk infeksi jamur, pemeriksaan sinar wood untuk pityriasis versikolor, dan pemeriksaan BTA untuk Morbus Hansen, pewarnaan gram dan NaCl untuk pemeriksaan duh genitalia.

KULIT

Sistematika Pemeriksaan Status Dermatologikus

1. Inspeksi Kulit

Status Dermatologikus :

Penderita bisa dalam posisi duduk dan bisa dalam posisi tidur

1. Lokasi : tempat dimana ada lesi

2. Distribusi :
 - a. Bilateral : mengenai kedua belah badan
 - b. Unilateral : mengenai sebelah badan
 - c. Simetrik : mengenai kedua belah badan yang sama
 - d. Soliter : hanya satu lesi
 - e. Herptiformis : vesikel berkelompok
 - f. Konfluens : dua atau lebih lesi yang menjadi satu
 - g. Diskret : terpisah satu dengan yang lain
 - h. Regional : mengenai daerah tertentu badan
 - i. Generalisata : tersebar pada sebagian besar tubuh
 - j. Universal : seluruh atau hampir seluruh tubuh (90%-100%)
3. Bentuk/susunan :
 - a. Bentuk : khas (bentuk yang dapat dimisalkan, seperti : bulat, lonjong, seperti ginjal, dll), dan tidak khas (tidak dapat dimisalkan)
 - b. Susunan :
 - i. Liniar : seperti garis lurus
 - ii. Sirkular/anular : seperti lingkaran
 - iii. Polisiklik : bentuk pinggir yang sambung menyambung membentuk lingkaran.
 - iv. Korimbiformis : susunan seperti induk ayam yang dikelilingi anak-anaknya
4. Batas : tegas dan tidak tegas
5. Ukuran :
 - Milier : sebesar kepala jarum pentul
 - Lentikular : sebesar biji jagung
 - Numular : sebesar uang logam dengan Ø 3 cm – 5 cm
 - Plakat : lebih besar dari numular
6. Efloresensi :
 - Primer :
 - Makula : bercak pada kulit berbatas tegas berupa perubahan warna semata, tanpa penonjolan atau cekungan.

- Papul : penonjolan di atas permukaan kulit, sirkumskrip, Ø kecil dari 0,5 cm, bersisikan zat padat.
- Plak : papul datar, Ø lebih dari 1 cm
- Urtika : penonjolan yang disebabkan edema setempat yang timbul mendadak dan hilang perlahan-lahan.
- Nodus : tonjolan berupa massa padat yang sirkumskrip, terletak dikutan atau subkutan, dapat menonjol
- Nodulus : nodus yang kecil dari 1 cm.
- Vesikel : gelembung berisi cairan serum, memiliki atap dan dasar, Ø kurang dari 0,5 cm.
- Bula : vesikel yang berukuran lebih besar.
- Pustul : vesikel yang berisi nanah, bila nanah mengendap dibagian bawah vesikel disebut hipopion.
- Kista : ruangan ber dinding dan berisi cairan, sel, maupun sisa sel.
- Sekunder :
 - Skuama : sisik berupa lapisan stratum korneum yang terlepas dari kulit.
 - Krusta : kerak, keropeng, yang menunjukkan cairan badan yang mengering
 - Erosi : lecet kulit yang disebabkan kehilangan jaringan yang tidak melampaui stratum basal, ditandai dengan keluarnya serum.
 - Ekskoriasi : lecet kulit yang disebabkan kehilangan jaringan melewati stratum basal (sampai ke stratum papilare), ditandai dengan keluarnya darah selain serum.
 - Ulkus : tukak, borok disebabkan hilangnya jaringan lebih dalam dari ekskoriasi, memiliki tepi, dinding, dasar, dan isi.
 - Likenifikasi : penebalan kulit disertai relief kulit yang makin jelas.
- Kelainan mukosa
- Kelainan rambut
- Kelainan kuku
- Pembesaran kelenjar getah bening regional (sesuai dengan status dermatologikus)

2. Palpasi Kulit

Penderita bisa dalam posisi duduk dan bisa posisi tidur

Pemeriksa menggunakan jari telunjuk tangan kanan yang ditekankan pada permukaan lesi. Kemudian jari tersebut diangkat, tampak permukaan lesi berwarna pucat sesaat, kemudian warna lesi kembali ke warna semula (merah/eritem). Atau dapat juga dilakukan dengan tehnik diaskopi dengan cara menggunakan gelas objek. Gelas objek dipegang dengan jari-jari tangan kanan kemudian ditekankan pada permukaan lesi. Tampak lesi berwarna pucat waktu penekanan dengan gelas objek. Dan waktu gelas objek diangkat, warna lesi kembali seperti semula (merah/eritem)

**PENILAIAN SKILL LAB BLOK 3.6 (INDRA KHUSUS)
ANAMNESIS PENYAKIT KULIT DAN KELAMIN**

Nama Mahasiswa :
BP. :
Kelompok :

| No | POINT PENILAIAN | SKOR | | | |
|----|--|------|---|---|---|
| | | 0 | 1 | 2 | 3 |
| 1 | Salam perkenalan dan dapat menanyakan identitas pasien (umur, jenis kelamin, pekerjaan, pendidikan, suku, alamat tempat tinggal tetap) | | | | |
| 2 | Dapat menanyakan keluhan utama pasien (mahasiswa harus melihat lesi terlebih dahulu sebelum memulai anamnesis): <ul style="list-style-type: none"> ▪ Kelainan objektif kulit, mis bintik merah, bercak merah, tumor, tukak ▪ Gatal/ nyeri (intensitas: mis mengganggu tidur/ aktivitas)/ mati rasa tergantung lesi yang terlihat pada saat tersebut ▪ Lokasi keluhan ▪ Lama keluhan | | | | |
| 3 | Dapat menanyakan Riwayat Penyakit Sekarang (RPS) <ul style="list-style-type: none"> ▪ Lokasi timbul lesi pertama kali dan bagaimana perluasan lesi tersebut (bentuk lesi pertama kali, jumlah dan ukuran lesi) ▪ Faktor pencetus atau sumber penularan sesuai penyakit, mis: ada atau tidak pengaruh makanan / lingkungan/ stres fisik dan emosi/ higiene/ keluarga lain ada yang menderita penyakit seperti ini/ turunan ▪ Sudah diobati atau belum (harus secara detail jenis | | | | |

| | | | | | |
|---|---|--|--|--|--|
| | obat, cara penggunaan, hasil pengobatan, dll) | | | | |
| 4 | Dapat menanyakan Riwayat Penyakit Dahulu (RPD) <ul style="list-style-type: none"> ▪ Apakah pernah menderita penyakit yang sama (jelaskan sesuai diagnosis pasien) ▪ Apakah ada riwayat atopi pada pasien dan keluarga (tergantung/ berkorelasi dengan diagnosis dan rencana pemberian obat) | | | | |

Nilai = $\frac{\text{TOTAL SKOR} \times 100}{12} = \dots\dots\dots$

Padang, 2012
Mahasiswa,

Padang,.....2012
Instruktur,

(.....)

(.....)

Keterangan Skor :

- 0. Tidak dilakukan sama sekali
- 1. dilakukan dengan banyak perbaikan
- 2. dilakukan dengan sedikit perbaikan
- 3. dilakukan dengan sempurna

**PENILAIAN SKILL LAB BLOK 3.6 (INDRA KHUSUS)
PEMERIKSAAN STATUS DERMATOLOGIKUS**

Nama Mahasiswa :
BP. :
Kelompok :

| No | POINT PENILAIAN | SKOR | | | |
|----|---|------|---|---|---|
| | | 0 | 1 | 2 | 3 |
| 1 | Meminta izin dan menjelaskan tujuan pemeriksaan kulit | | | | |
| 2 | Dapat menyebutkan lokasi lesi | | | | |
| 3 | Dapat menyebutkan distribusi lesi | | | | |
| 4 | Dapat menyebutkan bentuk/susunan lesi | | | | |
| 5 | Dapat menyebutkan batas lesi | | | | |
| 6 | Dapat menyebutkan ukuran lesi | | | | |
| 7 | Dapat menentukan efloresensi | | | | |

| | | | | | |
|---|--|--|--|--|--|
| 8 | Dapat menentukan pemeriksaan anjuran yang dibutuhkan | | | | |
| 9 | Mampu menegakkan diagnosis | | | | |

Keterangan Skor :

- 0. Tidak dilakukan sama sekali
- 1. dilakukan dengan banyak perbaikan
- 2. dilakukan dengan sedikit perbaikan
- 3. dilakukan dengan sempurna

Nilai = $\frac{\text{TOTAL SKOR} \times 100}{27} = \dots\dots\dots$

Padang, 2012
Mahasiswa,

Padang, 2012
Instruktur,

(.....)

(.....)

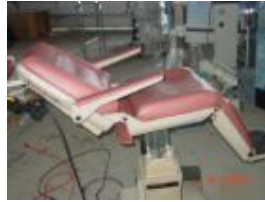PEMERIKSAAN FISIK TELINGA, HIDUNG, DAN TENGGOROK

KAMAR PERIKSA THT

Kamar periksa THT memerlukan sebuah meja alat yang berisi alat-alat THT (THT set, dengan lampu kepala yang arah sinarnya dapat disesuaikan dengan posisi organ yang akan diperiksa. serta suction) serta obat-obatan dalam botol yang diperlukan untuk pemeriksaan.

Di samping meja alat harus disiapkan kursi yang dapat diputar, ditinggikan serta dapat direbahkan sebagai tempat berbaring untuk pasien sesuai dengan posisi yang diinginkan pada pemeriksaan dan kursi dokter yang juga dapat berputar yang diletakkan saling berhadapan. Jika kursi pasien seperti itu tidak ada sebaiknya selain dari kursi pasien, disediakan juga sebuah tempat tidur.

ALAT-ALAT PEMERIKSAAN THT



TELINGA

- Lampu kepala
- Suction, dengan tip suction segala ukuran
- Corong telinga
- Otokop
- Aplikator (alat pelilit) kapas
- Pengait serumen
- Pinset telinga
- Nierbekken
- Spuit irigasi telinga
- Garpu tala 1 set(128Hz, 256 Hz, 512 Hz, 1024 Hz, 2048 Hz)

Obat-obatan yang diperlukan untuk pemeriksaan

- Alkohol 70%
- Larutan rivanol
- Merкуроkrom atau betadine
- Salep kloramfenikol, salep kortikosteroid

Lain lain

- Kapas
- Tampon telinga
- Tissue
- Lampu spiritus/ korek api

HIDUNG

- spekulum hidung
- kaca tenggorok no 2-4
- pinset bayonet
- alat pengisap
- alat pengait benda asing hidung
- spatula lidah

Obat-obatan yang diperlukan :

- adrenalin 1/10.000
- pantokain 2% atau xilokain 4%
- salep antibiotika atau vaselin dan kapas

Lain lain

- Tampon
- Kapas
- Lampu spiritus/ korek api

TENGGOROK

- spatula lidah
- kaca tenggorok no 5-8
- kassa
- kapas
- Nierbekken
- Tissue
- Lampu spiritus

TEKNIK PEMERIKSAAN

1. Pemeriksa mengucapkan salam dan memperkenalkan diri
2. Pemeriksa menerangkan pemeriksaan yang akan dilakukan
3. Pemeriksa mengatur:
Posisi pasien :
 - Pasien dewasa duduk berhadapan dengan pemeriksa lutut bersisian.
 - Mulai pemeriksaan dari yang tidak sakit.
 - Pasien anak dipangku dengan posisi yang sama dengan ibu
 - Pasien bayi ditidurkan di pangkuan (paha) orang tua
4. Mengucapkan terimakasih pada pasien/ op

PEMERIKSAAN TELINGA

Pasien duduk dengan posisi badan condong ke depan dan kepala lebih tinggi sedikit dari kepala pemeriksa untuk memudahkan melihat liang telinga dan membran timpani.

Atur lampu kepala supaya fokus dan tidak mengganggu pergerakan, kira kira 20-30 cm di depan dada pemeriksa dengan sudut kira kira 60 derajat, lingkaran focus dari lampu, diameter 2-3 cm.

Untuk memeriksa telinga, harus diingat bahwa liang telinga tidak lurus. Untuk meluruskannya maka daun telinga ditarik ke atas belakang, dan tragus ditarik ke depan. Pada anak, daun telinga ditarik ke bawah. Dengan demikian liang telinga dan membran timpani akan tampak lebih jelas.

Liang telinga dikatakan lapang apabila pada pemeriksaan dengan lampu kepala tampak membran timpani secara keseluruhan(pinggir dan reflex cahaya) Seringkali terdapat banyak rambut di liang telinga, atau liang telinga sempit(tak tampak keseluruhan membran timpani) sehingga perlu dipakai corong telinga. Pada anak oleh karena liang telinganya sempit lebih baik dipakai corong telinga.

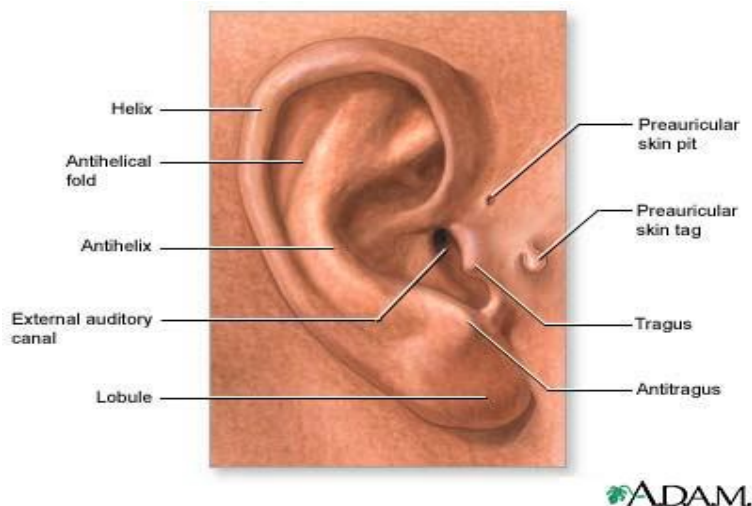
Kalau ada serumen, bersihkan dengan cara ekstraksi apabila serumen padat, irigasi apabila tidak terdapat komplikasi irigasi atau di suction bila serumen cair.

Untuk pemeriksaan detail membran timpani spt perforasi, hiperemis atau bulging dan retraksi, dipergunakan otoskop. Otoskop dipegang seperti memegang pensil. Dipegang dengan tangan kanan untuk memeriksa telinga kanan dan dengan tangan kiri bila memeriksa telinga kiri. Supaya posisi otoskop ini stabil maka jari kelingking tangan yang memegang otoskop ditekankan pada pipi pasien. Untuk melihat gerakan membran timpani digunakan otoskop pneumatic.

DAUN TELINGA

Diperhatikan bentuk serta tanda-tanda peradangan atau pembengkakan.

Daun telinga ditarik, untuk menentukan nyeri tarik dan menekan tragus untuk menentukan nyeri tekan.



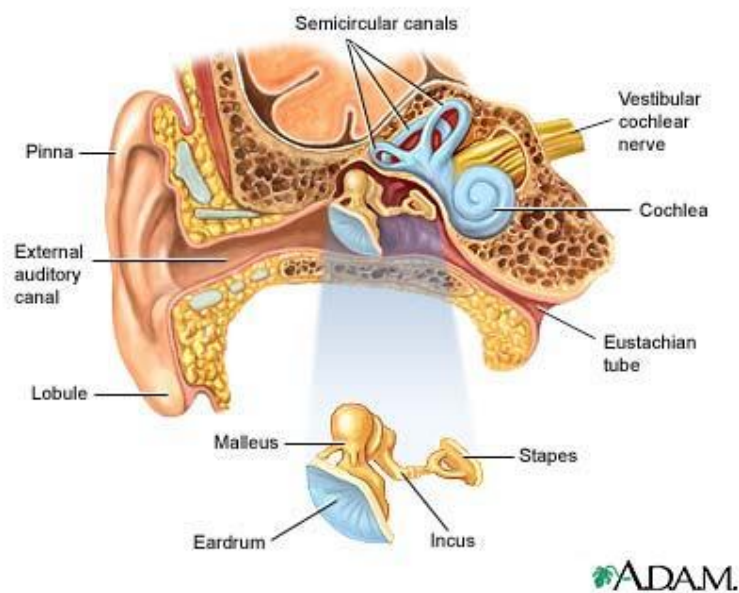
DAERAH MASTOID

Adakah abses atau fistel di belakang telinga.

Mastoid diperkusi untuk menentukan nyeri ketok.

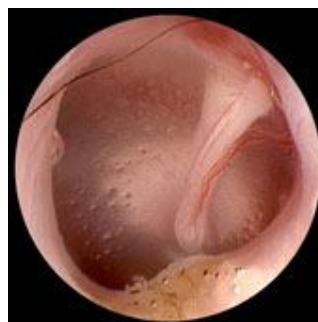LIANG TELINGA

Lapang atau sempit, dindingnya adakah edema, hiperemis atau ada furunkel. Perhatikan adanya polip atau jaringan granulasi, tentukan dari mana asalnya. Apakah ada serumen atau sekret.



MEMBRAN TIMPANI

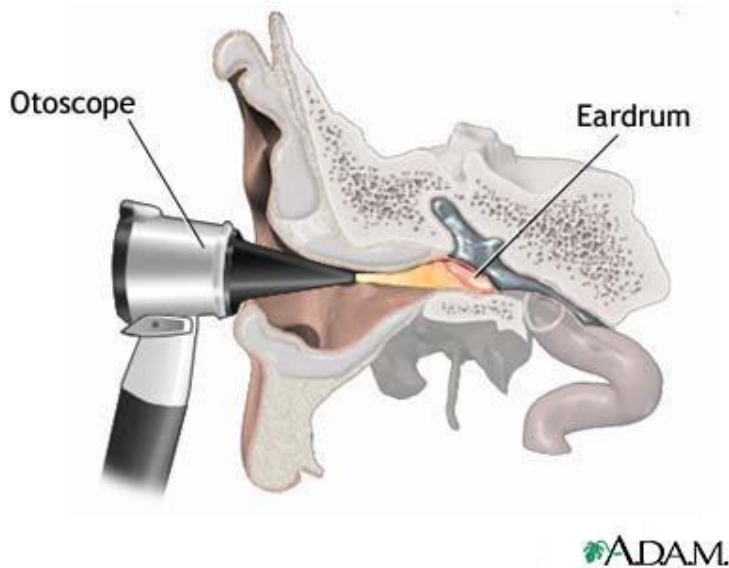
Nilai warna, reflek cahaya, perforasi dan tipenya dan gerakannya.
 Warna membran timpani yang normal putih seperti mutiara.
 Refleks cahaya normal berbentuk kerucut, warna seperti air raksa
 Bayangan kaki maleus jelas kelihatan bila terdapat retraksi membrane timpani ke arah dalam.



Perforasi umumnya berbentuk bulat. Bila disebabkan oleh trauma biasanya berbentuk robekan dan di sekitarnya terdapat bercak darah. Lokasi perforasi dapat di atik (di daerah pars flaksida), di sentral (di pars tensa dan di sekitar perforasi masih terdapat membran) dan di marginal (perforasi terdapat di pars tensa dengan salah satu sisinya langsung berhubungan dengan sulkus timpanikus)

Gerakan membran timpani normal dapat dilihat dengan memakai balon otoskop.

Pada sumbatan tuba Eustachius tidak terdapat gerakan membran timpani ini.



PEMERIKSAAN HIDUNG, NASOFARING DAN SINUS PARANASAL

HIDUNG LUAR

Bentuk hidung luar diperhatikan apakah ada deformitas atau depresi tulang hidung. Apakah ada pembengkakan di daerah hidung dan sinus paranasal. Dengan jari dapat dipalpasi adanya krepitasi tulang hidung atau rasa nyeri tekan pada peradangan hidung dan sinus paranasal.

RINOSKOPI ANTERIOR

Pasien duduk menghadap pemeriksa. Spekulum hidung dipegang dengan tangan kiri (right handed), arah horizontal, dengan jari telunjuk ditempelkan pada dorsum nasi. Tangan kanan untuk mengatur posisi kepala. Spekulum dimasukkan ke dalam rongga hidung dalam posisi tertutup, dan dikeluarkan dalam posisi terbuka. Saat pemeriksaan diperhatikan keadaan :

Rongga hidung, luasnya lapang/sempit(dikatakan lapang kalau dapat dilihat pergerakan palatum mole bila pasien disuruh menelan) , adanya sekret, lokasi serta asal sekret tersebut.

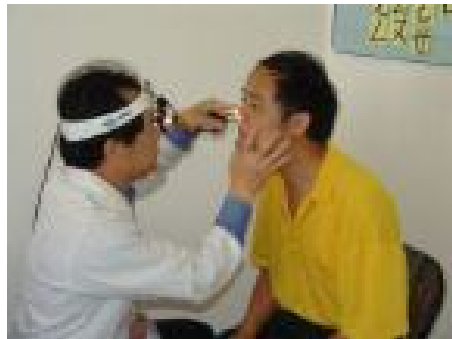Konka inferior, konka media dan konka superior warnanya merah muda (normal), pucat atau hiperemis. Besarnya, eutrofi, atrofi, edema atau hipertrofi.

Septum nasi cukup lurus, deviasi, kista dan spina.

Jika terdapat sekret kental yang keluar darid daerah antara konka media dan konka inferior kemungkinan sinusitis maksila, sinusitis frontal dan sinusitis etmoid anterior, sedangkan sekret yang terdapat di meatus superior berarti sekret berasal dari sinus etmoid posterior atau sinus sphenoid.

Massa dalam rongga hidung, seperti polip atau tumor perlu diperhatikan keberadaannya.

Asal perdarahan di rongga hidung, krusta yang bau dan lain-lain perlu diperhatikan.



RINOSKOPI POSTERIOR

Untuk pemeriksaan ini dipakai kaca tenggorok no.2-4. Kaca ini dipanaskan dulu dengan lampu spiritus atau dengan merendamkannya di air panas supaya kaca tidak menjadi kabur oleh nafas pasien. Sebelum dipakai harus diuji dulu pada punggung tangan pemeriksa apakah tidak terlalu panas.

Lidah pasien ditekan dengan spatula lidah, pasien bernafas melalui mulut kemudian kaca tenggorok dimasukkan ke belakang uvula dengan arah kaca ke atas. Setelah itu pasien diminta bernafas melalui hidung. Perlu diperhatikan kaca tidak boleh menyentuh dinding posterior faring supaya pasien tidak terangsang untuk muntah. Sinar lampu kepala diarahkan ke kaca tenggorok dan diperhatikan :

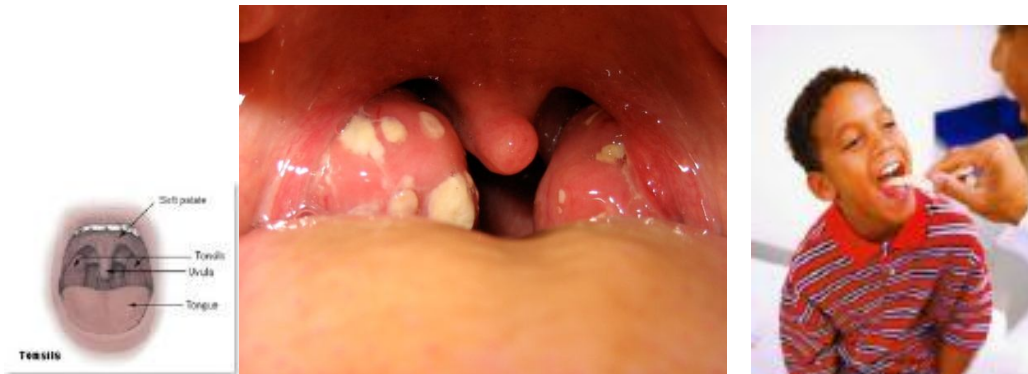- septum nasi bagian belakang
- nares posterior (koana)
- sekret di dinding belakang faring (*post nasal drip*)
- dengan memutar kaca tenggorok lebih ke lateral maka tampak konka superior, konka media dan konka inferior.
- Pada pemeriksaan rinoskopi posterior dapat dilihat nasopharing, perhatikan muara tuba, torus tubarius dan fossa rosen muller.

PEMERIKSAAN MULUT DAN FARING(OROFARING)

Dua per tiga bagian depan lidah ditekan dengan spatula lidah kemudian diperhatikan :

1. Dinding belakang faring : warnanya, licin atau bergranula, sekret ada atau tidak dan gerakan arkus faring.

2. Tonsil : besar, warna, muara kripti, apakah ada detritus, adakah perlekatan dengan pilar, ditentukan dengan lidi kapas



Ukuran tonsil

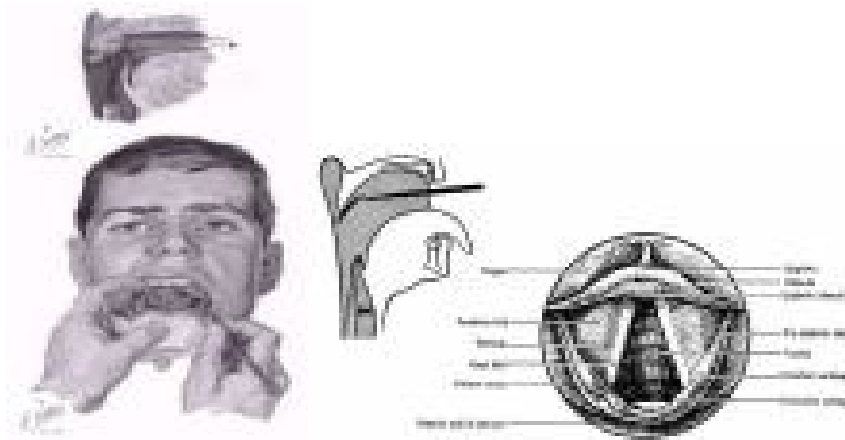
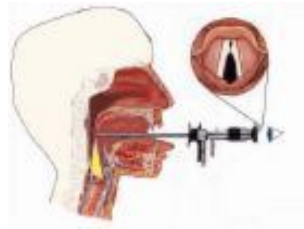
- T0 Tonsil sudah diangkat
 - T1 Tonsil masih di dalam fossa tonsilaris
 - T2 Tonsil sudah melewati pilar posterior belum melewati garis para median
 - T3 Tonsil melewati garis paramedian belum lewat garis median (pertengahan uvula)
 - T4 Tonsil melewati garis median, biasanya pada tumor
3. Mulut :bibir, bukal, palatum, gusi dan gigi geligi
 4. Lidah : gerakannya dan apakah ada massa tumor, atau adakah berselaput
 5. Palpasi rongga mulut diperlukan bila ada massa tumor, kista dan lain-lain.
 6. Palpasi kelenjar liur mayor (parotis dan mandibula)

PEMERIKSAAN HIPOFARING DAN LARING

Pasien duduk lurus agak condong ke depan dengan leher agak fleksi. Lidah pasien dijulurkan kemudian dipegang dengan tangan kiri memakai kasa(dengan jari tengah dibawah dan jempol diatas lidah di pegang, telunjuk di bawah hidung, jari manis dan kelingking di bawah dagu). Pasien diminta bernafas melalui mulut dengan tenang. Kaca tenggorok no 9 yang telah dihangatkan dipegang dengan tangan kanan seperti memegang pensil, diarahkan ke bawah, dimasukkan ke dalam mulut dan diletakkan di muka uvula.

Diperhatikan :

- Epiglottis yang berberbentuk omega
- Aritenoid berupa tonjolan 2 buah
- Plika ariepiglotika yaitu lipatan yang menghubungkan aritenoid dengan Epiglottis
- Rima glotis
- Pita suara palsu (plika ventrikularis) : warna, edema atau tidak, tumor.
- Pita suara (plika vokalis): warna, gerakan adduksi pada waktu fonasi dan abduksi pada waktu inspirasi, tumor dan lain-lain
- Valekula : adakah benda asing
- Sinus piriformis : apakah banyak sekret



PEMERIKSAAN LEHER DAN KELENJAR LIMFA LEHER

Pemeriksaan kel tiroid, kista tiroid

Pemeriksa berdiri di belakang pasien dan meraba dengan kedua belah tangan seluruh daerah leher dari atas ke bawah.

Bila terdapat pembesaran kelenjar limfa, tentukan ukuran, bentuk, konsistensi, perlekatan dengan jaringan sekitarnya.

PEMERIKSAAN GARPU TALA (PENALA)

- Manfaat : mengetahui jenis ketulian
- Prosedur : cara menggetarkan dan penempatan garpu tala
- Jenis tes : Rinne, Weber, Schwabach

- Interpretasi



Cara Menggetarkan Garpu Tala

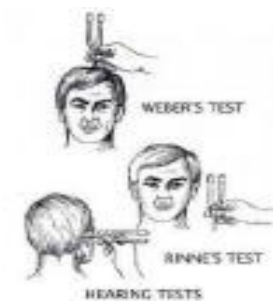
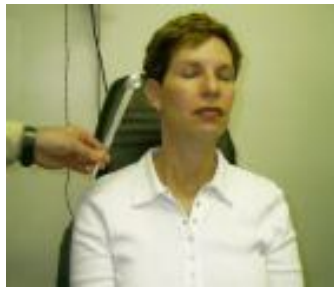- Arah getaran kedua kaki garpu tala searah dengan kedua kaki garpu tala
- Getarkan kedua kaki garpu tala dengan jari telunjuk dan ibu jari(kuku)

Posisi / Letak Garpu Tala

- Penting : Telinga tidak tertutup, kaca mata, giwang dilepas
- Hantaran udara (AC) : arah kedua kaki garpu tala sejajar dengan arah liang Telinga kira kira 2,5 cm.
- Hantaran tulang (BC): pada prosesus mastoid, tidak boleh menyinggung daun telinga

Tes RINNE

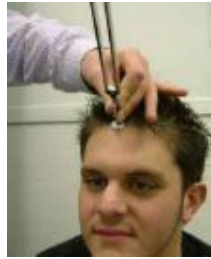- Prinsip : Membandingkan hantaran tulang dengan hantaran udara pada satu telinga
- Garpu tala digetarkan, tangkainya diletakkan di prosesus mastoid. Setelah tidak terdengar, garpu tala dipindahkan dan dipegang kira-kira 2,5 cm di depan liang telinga yang di periksa
- Masih terdengar : Rinne (+), tidak terdengar : Rinne (-)



Tes WEBER

- Prinsip tes Weber : Membandingkan hantaran tulang telinga kiri dan kanan penderita
- Garpu tala digetarkan di linea mediana, dahi atau di gigi insisivus atas kemudian tentukan bunyi terdengar di mana ?
 - sama keras di kedua telinga
 - terdengar lebih keras di salah satu telinga
- Penilaiannya ada atau tidak ada lateralisasi
- Interpretasi
 - Lateralisasi ke telinga sakit (tuli konduktif yang sakit)

- Lateralisasi ke telinga sehat (tulisaraf yang sakit)



Tes SCHWABACH

- Prinsip : Membandingkan hantaran tulang yang diperiksa dengan pemeriksa, dimana pemeriksa harus normal
- Garputala digetarkan, di letakkan di prosesus mastoid yang diperiksa, setelah tidak terdengar bunyi garputala dipindahkan ke prosesus mastoid pemeriksa dan sebaliknya.
- Interpretasi :
 - Schwabach memanjang → gangguan konduksi
 - Schwabach memendek → gangguan sensorineural
 - Schwabach sama → Normal

PENILAIAN SKILL LAB BLOK 3.6 (INDRA KHUSUS)

Nama Mahasiswa :
BP. :
Kelompok :

1. Pemeriksaan THT secara umum

| No | Point Penilaian | Skor | | | |
|----|--|------|---|---|---|
| | | 0 | 1 | 2 | 3 |
| 1. | Memberikan salam pembuka, memperkenalkan diri | | | | |
| 2. | Mengatur cara duduk pasien | | | | |
| 3. | Mengatur letak lampu kepala dan alat periksa lainnya | | | | |
| 4. | Memberi tahu pasien tentang tindakan yang akan dilakukan dan caranya | | | | |
| 5. | Membuat pasien dalam posisi rileks. | | | | |

Keterangan Skor :

- 0. Tidak dilakukan sama sekali
- 1. dilakukan dengan banyak perbaikan
- 2. dilakukan dengan sedikit perbaikan
- 3. dilakukan dengan sempurna

Padang, 2012
Mahasiswa,

Padang,.....2012
Instruktur,

(.....)

(.....)

PENILAIAN SKILL LAB BLOK 3.6 (INDRA KHUSUS)

Nama Mahasiswa :
BP. :
Kelompok :

2. Pemeriksaan Telinga

| No | Point Penilaian | Skor | | | |
|----|---|------|---|---|---|
| | | 0 | 1 | 2 | 3 |
| 1. | Pasien pada posisi yang benar(Cara duduk) | | | | |
| 2. | Melihat liang telinga dengan lampu kepala | | | | |
| 3 | Memeriksa telinga luar, menentukan nyeri ketok/ tarik | | | | |
| 4 | Memeriksa telinga dengan otoskopi | | | | |
| 5 | Mempresentasikan membrane timpani | | | | |

Keterangan Skor :

- 0. Tidak dilakukan sama sekali
- 1. dilakukan dengan banyak perbaikan
- 2. dilakukan dengan sedikit perbaikan
- 3. dilakukan dengan sempurna

Padang, 2012
 Mahasiswa,

Padang,.....2012
 Instruktur,

(.....)

(.....)

PENILAIAN SKILL LAB BLOK 3.6 (INDRA KHUSUS)

Nama Mahasiswa :
BP. :
Kelompok :

3. Pemeriksaan Hidung dan Tenggorok

| No | Point Penilaian | Skor | | | |
|----|---|------|---|---|---|
| | | 0 | 1 | 2 | 3 |
| 1. | Mengatur posisi pasien | | | | |
| 2. | Mengatur posisi lampu kepala | | | | |
| 3. | Memegang spekulum dengan benar | | | | |
| 4. | Melakukan perkusi pada sinus maksila dan etmoid | | | | |
| 5. | Melakukan pemeriksaan rinoskopi anterior | | | | |
| 6. | Melakukan pemeriksaan rinoskopi posterior | | | | |
| 7. | Melakukan pemeriksaan tonsil dan melihat ukurannya | | | | |
| 8. | Perhatikan - Hidung luar dan lobang hidung - Konka inferior - Konka media - Septum - Koana - Tonsil - Dinding faring | | | | |

Keterangan Skor :

- 0. Tidak dilakukan sama sekali
- 1. dilakukan dengan banyak perbaikan
- 2. dilakukan dengan sedikit perbaikan
- 3. dilakukan dengan sempurna

Padang, 2012
 Mahasiswa,

Padang,.....2012
 Instruktur,

(.....)

(.....)

PENILAIAN SKILL LAB BLOK 3.6 (INDRA KHUSUS)

Nama Mahasiswa :
BP. :
Kelompok :

4. Pemeriksaan Garpu tala

| No | Point Penilaian | Skor | | | |
|----|---|------|---|---|---|
| | | 0 | 1 | 2 | 3 |
| 1. | Mengetahui frekwensi garputala | | | | |
| 2. | Menggetarkan garputala dengan benar | | | | |
| 3. | Melakukan pemeriksaan Rhinne pada kedua telinga | | | | |
| 4. | Melakukan pemeriksaan Weber | | | | |
| 5. | Melakukan pemeriksaan schwabach | | | | |
| 6. | Mampu melakukan interpretasi sederhana | | | | |
| 7 | Menerangkan pada pasien | | | | |

Keterangan Skor :

- 0. Tidak dilakukan sama sekali
- 1. dilakukan dengan banyak perbaikan
- 2. dilakukan dengan sedikit perbaikan
- 3. dilakukan dengan sempurna

Padang, 2012
 Mahasiswa,

Padang,.....2012
 Instruktur,

(.....)

(.....)