



PENUNTUN SKILLS LAB BLOK 1.4 PENCERNAAN, METABOLISME DAN HORMON

I. SERI KETRAMPILAN PEMERIKSAAN FISIK:

- PENGUKURAN ANTROPOMETRI DEWASA
- ABDOMEN 1

II. SERI KETRAMPILAN PROSEDURAL:

- INJEKSI 3: INJEKSI INTRADERMAL

III. SERI KETRAMPILAN LABORATORIUM

- FESES 1: MAKROSKOPIS & MIKROSKOPIS (SEL DARAH)

Edisi 5

REVISI 2014

**TIM PELAKSANA SKILLS LAB
FAKULTAS KEDOKTERAN UNIVERSITAS ANDALAS
PADANG**

CARA PENGGUNAAN BUKU INI:

Untuk mahasiswa

Bacalah penuntun skills lab ini **sebelum** proses pembelajaran dimulai. Hal ini akan membantu saudara lebih cepat memahami materi skills lab yang akan dipelajari dan memperbanyak waktu untuk latihan dibawah pengawasan instruktur masing-masing.

Bacalah juga bahan /materi pembelajaran yang terkait dengan keterampilan yang akan dipelajari seperti: Anatomi, fisiologi, biokimia, dan ilmu lainnya. Hal ini akan membantu saudara untuk lebih memahami ilmu-ilmu tersebut dan menemukan keterkaitannya dengan skills lab yang sedang dipelajari.

Saudara juga diwajibkan untuk menyisihkan waktu diluar jadwal untuk belajar / latihan mandiri.

Selamat belajar dan berlatih ...

Terima kasih

Tim Penyusun

DAFTAR TOPIK SKILLS LAB SETIAP MINGGU

Minggu Ke	Jenis keterampilan	Topik	Tempat
I	Ketrampilan pemeriksaan fisik	Latihan: 1. Pengukuran Antropometri Dewasa 2. Abdomen 1	Ruangan skills lab EF
II		Ujian	
III	Ketrampilan prosedural	Latihan: Injeksi intra dermal	Ruangan skills lab ABCD
IV		Ujian	
V	Ketrampilan laboratorium	Latihan: Feses 1: makroskopis dan mikroskopis (sel darah)	Laboratorium Sentral
VI		Ujian	

Nilai akhir skills lab: Nilai = PF + P + L

3

Keterangan:

PF = Keterampilan pemeriksaan fisik minggu 1-2

P = Keterampilan prosedural minggu 3-4

L = Keterampilan laboratorium minggu 5-6

Ketentuan :

1. Mahasiswa yang akan mengikuti ujian tulis/skills lab/praktikum harus mengikuti persyaratan berikut :
 - a. Minimal kehadiran dalam kegiatan diskusi tutorial 90%
 - b. Minimal kehadiran dalam kegiatan diskusi pleno 90%
 - c. Minimal kehadiran dalam kegiatan skills lab 100%
 - d. Minimal kehadiran dalam kegiatan praktikum 100%
2. Apabila tidak lulus dalam ujian tulis, mahasiswa mendapat kesempatan untuk ujian remedial satu kali pada akhir tahun akademik yang bersangkutan. Jika masih gagal, mahasiswa yang bersangkutan harus mengulang blok.
3. Batas minimal nilai kelulusan skills lab adalah **81** untuk kesemua keterampilan
4. Apabila **tidak lulus ujian skills lab**, mahasiswa mendapat kesempatan untuk ujian remedial satu kali di akhir blok. Jika masih gagal, mahasiswa yang bersangkutan harus mengulang blok
5. Ketentuan penilaian berdasarkan peraturan akademik program sarjana Universitas Andalas.

**PENUNTUN SKILLS LAB
PENGUKURAN ANTROPOMETRI**



**Edisi 5
REVISI 2014**

**TIM PELAKSANA SKILLS LAB
FAKULTAS KEDOKTERAN UNIVERSITAS ANDALAS
PADANG**

1. PENGANTAR

Antropometri berasal dari kata: *antropos* (tubuh) dan *metros* (ukuran), dengan itu maka antropometri berarti ukuran tubuh. Antropometri gizi berhubungan dengan berbagai macam pengukuran dimensi tubuh dan komposisi tubuh dari berbagai tingkat umur dan tingkat gizi. Jadi dalam antropometri dilakukan pengukuran:

- Variasi dimensi fisik
- Proporsi tubuh
- Komposisi kasar tubuh

Pengukuran antropometri sangat umum digunakan untuk mengukur status gizi dari berbagai ketidakseimbangan antara asupan protein dan energi. Gangguan ini biasanya terlihat dari pola pertumbuhan fisik dan proporsi jaringan tubuh, seperti lemak, otot dan jumlah air dalam tubuh. Pengukuran antropometri ini dapat dilakukan sekali atau secara serial.

Ketrampilan pengukuran antropometri berkaitan dengan ketrampilan lain yang sudah dan yang akan diperoleh mahasiswa:

2. TUJUAN PEMBELAJARAN

1.1. Tujuan Instruksional Umum:

Setelah melakukan pelatihan keterampilan klinik Pengukuran Antropometri mahasiswa mampu melaksanakan pengukuran antropometri dan memberikan interpretasi terhadap hasil pemeriksaan.

1.2. Tujuan Instruksional Khusus:

Mahasiswa mampu melakukan :

- 1.2.1. Menimbang Berat Badan dan Mengukur Tinggi Badan
- 1.2.2. Pengukuran lingkar perut
- 1.2.3. Pengukuran lingkar lengan atas
- 1.2.4. Interpretasi terhadap masing-masing pengukuran

3. STRATEGI PEMBELAJARAN

- 3.1. Responsi
- 3.2. Bekerja kelompok
- 3.3. Bekerja dan belajar mandiri

4. PRASYARAT

- 4.1. Pengetahuan yang perlu dimiliki sebelum berlatih: Anatomi, Fisiologi, Gizi, Biokimia
- 4.2. Menguasai keterampilan yang terkait:
 - 4.2.1. Keterampilan interpersonal: komunikasi efektif

5. TEORI

Antropometri yang berasal dari kata *antropos* (tubuh) dan *metros* (ukuran), yang berarti ukuran tubuh, sering digunakan untuk mengukur status gizi dari berbagai ketidakseimbangan antara asupan protein dan energi. Lebih dikenal sebagai antropometri gizi, yang erat kaitannya dengan pengukuran dimensi tubuh dan komposisi tubuh dari berbagai tingkat umur dan tingkat gizi.

Keunggulan Antropometri

1. Prosedur sederhana, aman dan dapat dilakukan dalam jumlah sampel cukup besar
2. Relatif tidak membutuhkan tenaga ahli, dapat dilakukan dengan pelatihan yang singkat
3. Alat murah, mudah dibawa, tahan lama, dapat dipesan dan dibuat di daerah setempat
4. Metode ini objektif dengan spesifisitas dan sensitifitas tinggi menjadikannya tepat dan akurat, karena dapat dibakukan
5. Mengukur banyak variabel gizi yang signifikan (tinggi, berat, lingkar kepala, lingkar lengan atas, ketebalan lemak bawah kulit, lingkar perut dan indeks masa tubuh)
6. Dapat mendeteksi atau menggambarkan riwayat gizi di masa lampau
7. Umumnya dapat mengidentifikasi status gizi buruk, kurang dan baik, karena sudah ada ambang batas yang jelas
8. Dapat mengevaluasi perubahan status gizi pada periode tertentu, atau dari satu generasi ke generasi berikutnya
9. Dapat digunakan untuk penapisan kelompok yang rawan terhadap gizi

Syarat yang Mendasari Penggunaan Antropometri

1. Alat mudah didapat dan digunakan
2. Pengukuran dapat dilakukan berulang-ulang dengan mudah dan objektif
3. Pengukuran tidak selalu harus oleh tenaga khusus profesional, dapat oleh tenaga lain setelah mendapat pelatihan
4. Biaya relatif murah
5. Hasilnya mudah disimpulkan, memiliki *cut of point* dan baku rujukan yang sudah pasti
6. Secara ilmiah diakui kebenarannya

Kelemahan Antropometri

1. Berpotensi terhadap kesalahan pengukuran
 - a. Alat, diatasi dengan peneraan berkala
 - b. Pemeriksa (*observer error*) → dalam hal pembacaan dan pencatatan, diatasi dengan pelatihan dan *quality control*
2. Butuh data umur yang tepat
3. Hanya mengukur kekurangan/kelebihan masukan energi dan/protein
4. Masalah dalam pemilihan standar acuan

Pengukuran dalam antropometri:

1. Massa tubuh:
 - a. Menimbang **berat badan**
 - b. Dapat digunakan untuk mengetahui kecepatan pertumbuhan (bagi individu yang masih dalam usia pertumbuhan)
 - c. Alat: timbangan Dacin, Salter, **Detecto**
2. Dimensi linier:
 - a. Pengukuran Panjang Badan (PB), **Tinggi Badan (TB)**
 - b. PB untuk anak < 2 tahun, TB untuk > 2 tahun
 - c. Alat: infantometer (untuk PB), **microtoise** (untuk TB)
3. Komposisi tubuh
 - a. Pengukuran lemak subkutan (*skinfold*) di beberapa lokasi:
 - i. *Triceps*
 - ii. *Biceps*
 - iii. *Subscapular*
 - iv. *Suprailiaca*
 - b. **Lingkar lengan atas (LiLA)**
 - c. **Lingkar perut**
 - d. Alat: caliper (biasa digunakan *Harpenden caliper*), **pita LiLA, pita pengukur**

6. PROSEDUR KERJA

- 6.1. Melakukan penimbangan Berat Badan dan pengukuran Tinggi Badan
- 6.2. Melakukan pengukuran Lingkar Perut
- 6.3. Melakukan pengukuran Lingkar Lengan Atas
- 6.4. Memberikan Interpretasi terhadap pengukuran antropometri

A. PENIMBANGAN BERAT BADAN DAN PENGUKURAN TINGGI BADAN

Penimbangan berat badan, pengukuran tinggi badan/panjang badan dimaksudkan untuk mendapatkan data status gizi.

1. Penimbangan Berat Badan

Untuk menimbang gunakan timbangan dengan ciri-ciri berikut ;

- Kuat dan tahan lama
- Mempunyai presisi sampai 0,1 kg (100 gram)
- Sudah dikalibrasi
- Dapat menimbang sampai 150 kg

Timbangan yang biasa digunakan di Puskesmas adalah **detecto**, bila tersedia timbangan digital atau elektronik lebih baik lagi.

Timbangan kamar mandi tidak direkomendasikan karena hasilnya kurang akurat.

Alat:

Timbangan Detecto

PERSIAPAN

- a) Letakkan timbangan di tempat yang datar
- b) Pastikan posisi bandul pada angka nol dan jarum dalam keadaan seimbang
- c) Jelaskan prosedur penimbangan kepada pasien/
- d) Pasien yang akan ditimbang **diminta membuka** alas kaki dan jaket serta mengeluarkan isi kantong yang berat seperti kunci, dll

PROSEDUR PENIMBANGAN

- a) Posisikan pasien di atas timbangan
- b) Geser bandul sesuai berat pasien sampai posisi jarum seimbang.
- c) Perhatikan posisi kaki pasien tepat di tengah alat timbang, tidak menumpu pada salah satu kaki, sikap tenang (JANGAN BERGERAK-GERAK) dan kepala tidak menunduk (memandang lurus ke depan)
- d) Baca dan catat berat badan pada status
- e) Minta pasien turun dari alat timbang



KESALAHAN YANG MUNGKIN TERJADI/DILAKUKAN

- a) Pasien belum membuka jaket/alas kaki dan mengosongkan kantong pakaiannya
- b) Pakaian yang dikenakan pasien terlalu berat, dilihat dari bahan dan banyak lapisannya
- c) Pasien bertumpu pada satu kaki sehingga memberikan hasil yang keliru
- d) Pasien tidak tenang sehingga menyulitkan pembacaan
- e) Kesalahan pembacaan hasil dalam melihat garis angka atau pencatatan di status/kartu pencatat

2. Pengukuran Tinggi Badan untuk Orang Dewasa

Alat :

Pengukur tinggi badan : MICROTOISE dengan kapasitas ukur 2 meter dan ketelitian 0,1 cm.

PERSIAPAN (CARA MEMASANG MICROTOISE) :

1. Gantungkan bandul benang untuk membantu memasang microtoise di dinding agar tegak lurus.
2. Letakan alat pengukur di lantai yang DATAR tidak jauh dari bandul tersebut dan menempel pada dinding. Dinding jangan ada lekukan atau tonjolan (rata).
3. Tarik papan penggeser tegak lurus ke atas, sejajar dengan benang berbandul yang tergantung dan tarik sampai angka pada jendela baca menunjukkan angka 0 (NOL). Kemudian dipaku atau direkat dengan lakban pada bagian atas microtoise.
4. Untuk menghindari terjadi perubahan posisi pita, beri lagi perekat pada posisi sekitar 10 cm dari bagian atas microtoise.

PROSEDUR PENGUKURAN TINGGI BADAN

1. Minta pasien melepaskan alas kaki (sandal/sepatu), topi (penutup kepala) dan asesoris lain yang bisa mempengaruhi hasil pengukuran.
2. Pastikan alat geser berada di posisi atas.
3. Pasien diminta berdiri tegak, persis di bawah alat geser.
4. Posisi **kepala** dan bahu bagian belakang (**punggung**), **pantat**, **betis** dan **tumit** menempel pada dinding tempat microtoise dipasang.
5. Pandangan lurus ke depan, dan tangan dalam posisi tergantung bebas.



Pada lantai yang datar dan rata gantungkan gantungan gantungan benang untuk membantu agar posisi microtoise tegak lurus.

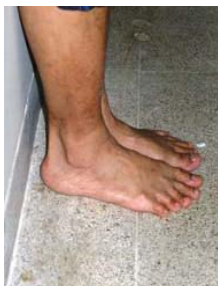

Letakan microtoise tidak jauh dari bandul (skala 0)

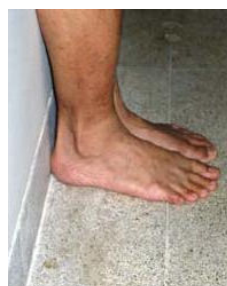

Tarik papan penggeser tegak lurus ke atas, sejajar dengan benang berbandul. Paku atau selotip pada dua bagian dengan jarak 10 cm

6. Gerakan alat geser sampai menyentuh bagian atas kepala pasien. Pastikan alat geser berada tepat di tengah kepala pasien. Dalam keadaan ini bagian belakang alat geser harus tetap menempel pada dinding.
7. Baca angka tinggi badan pada jendela baca ke arah angka yang lebih besar (ke bawah) Pembacaan dilakukan tepat di depan angka (skala) pada garis merah, sejajar dengan mata petugas.
8. Apabila pengukur lebih rendah dari yang diukur, pengukur harus berdiri di atas bangku agar hasil pembacaannya benar.
9. Pencatatan dilakukan dengan ketelitian sampai satu angka dibelakang koma (0,1 cm). Contoh 157,3 cm; 160,0 cm; 163,9 cm.



Posisi tumit yang tidak benar



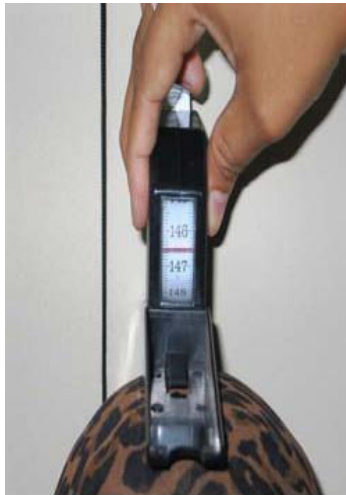Posisi tumit yang benar



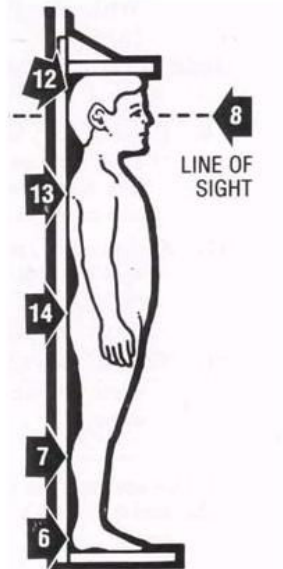
Posisi tangan yang benar ketika menarik papan penggeser



Posisi membaca skala yang benar



Hasil pengukuran ke arah angka yang lebih besar :
146,5 cm



Posisi yang benar:
12 - kepala,
13 - punggung,
14 - pantat,
7 - betis dan
6 - tumit
8 - Pandangan lurus ke depan.

Keterangan :

1. Pengukuran dilakukan dengan memastikan 5 titik tubuh menyentuh lantai atau dinding pemeriksaan, yaitu;
 - a. Belakang kepala, dipastikan dengan mengatur bagian liang telinga tegak lurus mata yang melihat ke depan
 - b. Punggung
 - c. Pantat
 - d. Betis, dipastikan dengan penekanan di daerah lutut
 - e. Tumit
2. Pada anak/orang gemuk boleh 3 spot saja, dan pada bayi dan anak yang sedikit rewel atau banyak gerak dibutuhkan kerjasama penuh dari orang tuanya. Sebelum pengukuran dan pembacaan hasil anak dibantu dengan menekan lembut perutnya sedangkan orang dewasa dengan menarik nafas dalam.
3. Pengukuran juga dilakukan sebanyak 3 kali (idealnya) dan selisih tak lebih dari 0,1 cm.
4. Keterbatasan microtoise adalah memerlukan tempat dengan permukaan lantai dan dinding yang rata, serta tegak lurus tanpa tonjolan atau lengkungan di dinding.
5. Bila tidak ditemukan dinding yang rata dan tegak lurus setinggi 2 meter, cari tiang rumah atau papan yang dapat digunakan untuk menempelkan microtoise.

KESALAHAN YANG MUNGKIN TERJADI/DILAKUKAN

- a) Pasien belum melepaskan tutup kepala dan atau asesoris yang dapat mempengaruhi pengukuran
- b) Posisi 5 titik tubuh pasien (selain anak/gemuk) tidak menyentuh lantai/dinding pemeriksaan
- c) Permukaan lantai tidak rata atau pasien bertumpu pada satu kaki
- d) Pasien tidak kooperatif/tenang sehingga menyulitkan pengukuran
- e) Kesalahan dalam pembacaan hasil dan pencatatan dalam status/kartu pencatatan

B. PENGUKURAN LINGKAR LENGAN ATAS (LILA)

Pengukuran Lingkar lengan atas dimaksudkan untuk mengetahui prevalensi wanita usia subur (WUS) umur 15–45 tahun dan ibu hamil yang menderita Kurang Energi Kronis (KEK).

Alat :

Pita LiLA sepanjang 33 cm dengan ketelitian 0,1 cm atau meteran kain.

PERSIAPAN :

1. Pastikan pita LiLA tidak kusut, tidak terlipat-lipat atau tidak sobek
2. Jika lengan pasien > 33cm, gunakan meteran kain
3. Sebelum pengukuran, dengan sopan minta izin kepada pasien bahwa petugas akan menyingsingkan baju lengan kiri pasien sampai pangkal bahu. Bila pasien keberatan, minta izin pengukuran dilakukan di dalam ruangan yang tertutup.
4. Pasien diminta berdiri dengan tegak tetapi rileks, tidak memegang apapun serta otot lengan tidak tegang
5. Baju pada lengan kiri (lengan yang kurang dominan) disingsingkan ke atas sampai pangkal bahu terlihat atau lengan bagian atas tidak tertutup.

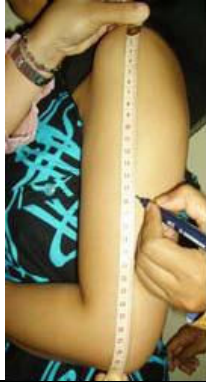PENGUKURAN:

1. Tentukan posisi pangkal bahu.
2. Tentukan posisi ujung siku dengan cara siku dilipat dengan telapak tangan ke arah perut.
3. Tentukan titik tengah antara pangkal bahu dan ujung siku dengan menggunakan pita LiLA atau meteran (Lihat Gambar), dan beri tanda dengan pulpen/spidol (sebelumnya dengan sopan minta izin kepada pasien). Bila menggunakan pita LiLA perhatikan titik nolnya.
4. Lingkarkan pita LiLA sesuai tanda pulpen di sekeliling lengan pasien sesuai tanda (di pertengahan antara pangkal bahu dan siku).
5. Masukkan ujung pita di lubang yang ada pada pita LiLA.
6. Pita ditarik dengan perlahan, jangan terlalu ketat atau longgar.
7. Baca angka yang ditunjukkan oleh tanda panah pada pita LiLA (kearah angka yang lebih besar).

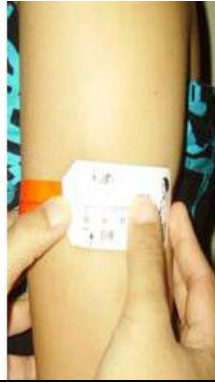Keterangan:

Jika lengan kiri lumpuh, yang diukur adalah lengan kanan (beri keterangan pada kolom catatan pengumpul data).

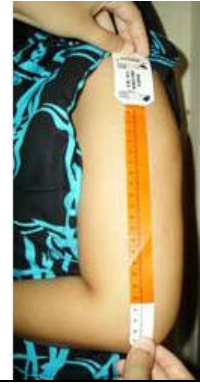1. Simpan pita LiLA dengan baik, jangan sampai berlipat-lipat.
2. Simpan pita LiLA dengan baik, jangan sampai berlipat-lipat atau sobek.



Menentukan titik tengah antara pangkal bahu dan ujung siku dengan meteran



Lingkarkan dan masukkan ujung pita di lubang yang ada pada pita LILA. Baca menurut tanda panah



Menentukan titik tengah antara pangkal bahu dan ujung siku dengan pita LILA

C. PENGUKURAN LINGKAR PERUT

Pengukuran lingkaran perut dilakukan untuk mengetahui ada tidaknya obesitas abdominal/sentral. Jenis obesitas ini sangat berpengaruh terhadap kejadian penyakit kardiovaskular dan diabetes melitus, yang akhir-akhir ini juga erat hubungannya dengan kejadian sindroma metabolik.

Alat yang dibutuhkan:

1. Ruangan yang tertutup dari pandangan umum. Jika tidak ada gunakan tirai pembatas.
2. Pita pengukur, bila tidak ada bisa digunakan meteran kain
3. Spidol atau pulpen

Cara Pengukuran Lingkaran Perut:

<p>1. Jelaskan pada pasien tujuan pengukuran lingkaran perut dan tindakan apa saja yang akan dilakukan dalam pengukuran.</p>	
<p>2. Untuk pengukuran ini pasien diminta dengan cara yang santun untuk membuka pakaian bagian atas atau menyingkapkan pakaian bagian atas dan raba tulang rusuk terakhir pasien untuk menetapkan titik pengukuran.</p>	
<p>3. Tetapkan titik batas tepi tulang rusuk paling bawah.</p>	

<p>4. Tetapkan titik ujung lengkung tulang pangkal paha/panggul.</p>		
<p>5. Tetapkan titik tengah di antara di antara titik tulang rusuk terakhir titik ujung lengkung tulang pangkal paha/panggul dan tandai titik tengah tersebut dengan alat tulis.</p>		
<p>6. Minta pasien untuk berdiri tegak dan bernafas dengan normal (ekspirasi normal).</p>		
<p>7. Lakukan pengukuran lingkaran perut dimulai/diambil dari titik tengah kemudian secara sejajar horizontal melingkari pinggang dan perut kembali menuju titik tengah diawal pengukuran.</p>		
<p>8. Apabila pasien mempunyai perut yang gendut ke bawah, pengukuran mengambil bagian yang paling buncit lalu berakhir pada titik tengah tersebut lagi.</p>		
<p>9. Pita pengukur tidak boleh melipat dan ukur lingkaran pinggang mendekati angka 0,1 cm.</p>		

Hal yang perlu diperhatikan:

1. Pengukuran lingkaran perut yang benar dilakukan dengan menempelkan pita pengukur di atas kulit langsung. Pengukuran di atas pakaian sangat tidak dibenarkan.
2. Apabila pasien tidak bersedia membuka/menyingkap pakaian bagian atasnya, pengukuran dengan menggunakan pakaian yang sangat tipis (kain nilon, silk dll) diperbolehkan dan beri catatan pada status.
3. Apabila pasien tetap menolak untuk diukur, pengukuran lingkaran perut tidak boleh dipaksakan dan beri catatan pada status.

KESALAHAN YANG MUNGKIN TERJADI/DILAKUKAN

- a) Melakukan pengukuran meskipun dengan pakaian yang tebal
- b) Kesalahan dalam menetapkan titik batas tepi tulang rusuk paling bawah dan atau titik ujung lengkung tulang pangkal paha/panggul
- c) Pada pasien yang buncit, pengukuran tidak mengambil bagian yang paling buncit

- d) Kesalahan dalam pembacaan hasil dan pencatatan dalam status/kartu pencatatan

D. INTERPRETASI

1. IMT (Indeks Masa Tubuh)

Menggunakan Berat Badan dan Tinggi badan

$$IMT = \frac{Berat\ Badan\ (kg)}{Tinggi\ Badan\ (m^2)}$$

	Kategori	IMT (kg/m ²)
Kurus	Kekurangan berat badan tingkat berat	< 17,00
	Kekurangan berat badan tingkat ringan	17,00 – 18,49
Normal		18,50 – 24,99
Gemuk	Kelebihan berat badan tingkat ringan	25,00 – 26,99
	Kelebihan berat badan tingkat berat	> 27,00

2. Lingkar Lengan Atas (LiLA)

Nilai normal adalah 23,5 cm

LiLA WUS dengan resiko KEK di Indonesia < 23,5 cm

3. Lingkar Perut

Nilai normal pengukuran lingkar perut di Indonesia.

	Baik	Obesitas sentral
Laki-laki	90	> 90
Perempuan	80	> 80

**LEMBAR PENILAIAN SKILLS LAB BLOK 1.4
(PENCERNAAN, METABOLISME DAN HORMON)
PENGUKURAN ANTROPOMETRI**

NAMA :
NO. BP :

TANGGAL :
KELOMPOK :

NO	ASPEK YANG DINILAI	NILAI			
		0	1	2	3
1.	Mengucapkan salam dan memperkenalkan diri				
2.	Menerangkan tujuan pemeriksaan dan meminta kesediaan pasien				
3.	Menerangkan cara pemeriksaan secara umum				
4.	Meminta pasien untuk bersedia mengikuti perintah pemeriksa				
I. MENIMBANG BERAT BADAN					
5.	Persiapan <ul style="list-style-type: none"> Meletakkan timbangan di lantai yang datar Menjelaskan tujuan dan cara penimbangan pada pasien Meminta pasien untuk membuka alas kaki, jaket serta mengosongkan kantong pakaian 				
6.	Minta pasien naik ke alat timbang dengan posisi kaki tepat di tengah, tidak menumpu pada satu kaki				
7.	Membaca angka yang tertera dan mencatat hasil penimbangan				
8.	Minta pasien turun dari alat timbang				
II. MENGUKUR TINGGI BADAN					
9.	Persiapan <ul style="list-style-type: none"> Gantungkan bandul benang Letakan alat pengukur di lantai yang datar Tarik papan penggeser tegak lurus ke atas, sampai angka pada jendela baca menunjukkan angka 0 (NOL). Kemudian dipaku atau direkat dengan lakban pada bagian atas microtoise. Beri lagi perekat pada posisi sekitar 10 cm dari bagian atas microtoise. Menjelaskan tujuan dan cara pengukuran kepada pasien 				
10.	Minta pasien berdiri di tempat pemeriksaan, pastikan tubuh menyentuh 5 titik pemeriksaan: belakang kepala, punggung, pantat, betis dan tumit				
11.	Mencatat hasil pengukuran, lakukan pengukuran 2 kali				
III. MENGUKUR LINGKAR LENGAN ATAS					
12.	Persiapan <ul style="list-style-type: none"> Jelaskan tujuan dan cara pengukuran pada pasien Minta kesediaan pasien untuk menyingsingkan lengan baju di bagian yang akan diukur Minta pasien untuk berdiri tegak tapi rileks dan tangan tidak memegang apapun 				

13.	Pengukuran <ul style="list-style-type: none"> • Tentukan posisi pangkal bahu • Tentukan posisi ujung siku • Tentukan titik tengah antara pangkal bahu dan ujung siku • Mengukur lingkaran lengan atas 				
14.	Mencatat hasil pengukuran				
IV. MENGUKUR LINGKAR PERUT					
15.	Persiapan <ul style="list-style-type: none"> • Jelaskan pada pasien tujuan pengukuran lingkaran perut dan tindakan apa saja yang akan dilakukan dalam pengukuran • Minta pasien untuk membuka pakaian di bagian perut dengan sopan 				
16.	Melakukan pengukuran <ul style="list-style-type: none"> • Menetapkan batas tepi iga terbawah • Menetapkan batas tepi ujung lengkung tulang pinggul • Menetapkan titik tengah antara titik pertama dan kedua • Mengukur lingkaran perut 				
17.	Mencatat hasil pengukuran				
18.	Mengucapkan terimakasih kepada pasien				
INTERPRETASI					
19.	Indeks masa tubuh (untuk BB dan TB)				
20.	Pengukuran Lila				
21.	Pengukuran lingkaran perut				
TOTAL					

KETERANGAN:

Untuk item 1,4 DAN 18 :

0 = Tidak dilakukan

1 = Dilakukan

Untuk item 3 dan seterusnya :

0 = Tidak dilakukan sama sekali

1 = Dilakukan dengan banyak perbaikan

2 = Dilakukan dengan sedikit perbaikan

3 = Dilakukan dengan sempurna

$$\text{NILAI} = \frac{\text{Jumlah Skor}}{57} \times 100\% = \dots\dots\dots$$

Padang,
Instruktur,

(.....)
NIP.

Lembaran Kumpulan Data Antropometri

No.Rekam Medis		Tanggal	
Tanggal Lahir (hh/bb/tt)		Usia	th
Tinggi (cm)			
Berat (kg)		Jenis Kelamin	Laki-laki Perempuan

Circumferensia (cm)

Lingkar Lengan atas		
Lingkar perut		

INTERPRETASI

Laki-laki

Perempuan

IMT (kg/m ²)		IMT (kg/m ²)	
Lingkar lengan atas (cm)		Lingkar lengan atas (cm)	
Lingkar perut (cm)		Lingkar perut (cm)	

Kesimpulan pasien ini:

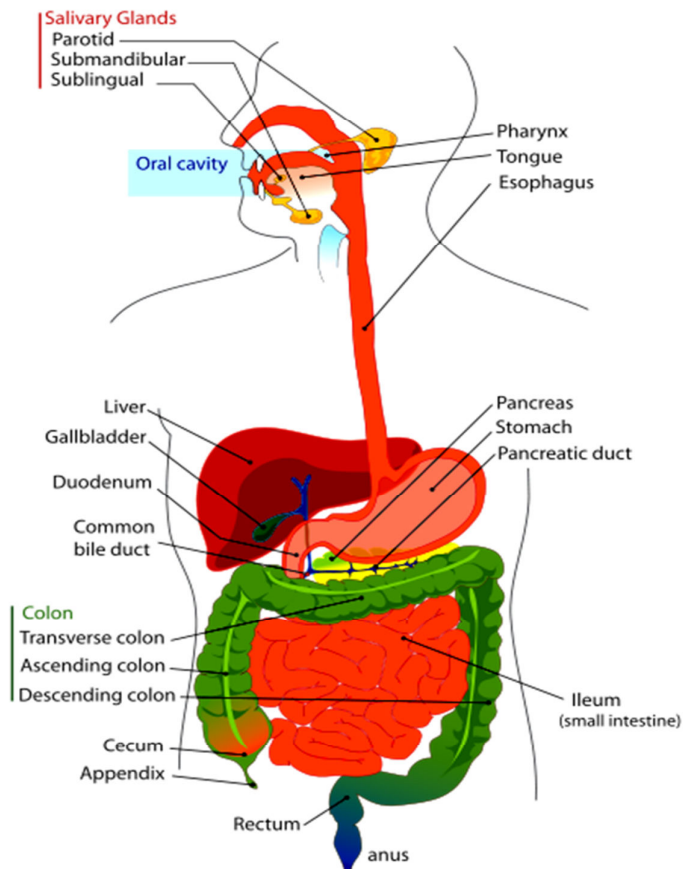
Kurus/normal/gemuk
 Normal /KEK
 Normal/Obesitas sentral

Pemeriksa,

(_____)

**PENUNTUN SKILLS LAB BLOK 1.4
(PENCERNAAN, METABOLISME DAN HORMON)**

PEMERIKSAAN FISIK ABDOMEN I



**FAKULTAS KEDOKTERAN
UNIVERSITAS ANDALAS
PADANG**

Pemeriksaan Fisik Abdomen I

I. PENGANTAR

Modul ini dibuat untuk mahasiswa dengan tujuan mencapai kemampuan tertentu dalam pemeriksaan fisis abdomen. Pemeriksaan fisis abdomen terdiri dari kegiatan inspeksi, auskultasi, palpasi dan perkusi. Khusus untuk pemeriksaan fisik pada abdomen ini urutan kerja pemeriksaannya berbeda dengan pemeriksaan fisik pada bagian tubuh lain yang biasanya dimulai dari inspeksi, palpasi, perkusi, dan auskultasi. Sedangkan urutan kerja untuk pemeriksaan fisik abdomen adalah inspeksi, auskultasi, palpasi dan perkusi. Pemeriksaan auskultasi abdomen sebaiknya dilakukan sebelum melakukan palpasi dan perkusi karena bila pemeriksaan palpasi dan perkusi ini dilakukan lebih awal (sebelum auskultasi) akan dapat mempengaruhi hasil pemeriksaan auskultasi seperti merangsang timbulnya peristaltik. Pada blok 1.4 ini yang akan diajarkan adalah inspeksi abdomen, proyeksi organ – organ dalam abdomen dan auskultasi abdomen, sedangkan untuk pemeriksaan palpasi dan perkusi abdomen selanjutnya akan diberikan pada pemeriksaan fisik abdomen 2 pada blok 2.6. Dengan mempelajari modul ini mahasiswa diharapkan akan mampu melakukan pemeriksaan inspeksi dan auskultasi abdomen serta mengetahui proyeksi dari organ – organ di dalam abdomen.

II. TUJUAN PEMBELAJARAN

Tujuan Pembelajaran Umum

Mahasiswa mampu melakukan pemeriksaan fisik abdomen 1, meliputi inspeksi dan auskultasi serta mengetahui proyeksi organ – organ di dalam abdomen.

Tujuan Pembelajaran Khusus:

Mahasiswa mampu melakukan urutan pemeriksaan abdomen dengan baik, yaitu:

1. Menginformasikan kepada pasien tentang tujuan dari pemeriksaan.
2. Menginformasikan kepada pasien agar melakukan apa yang diinstruksikan oleh pemeriksa.
3. Berdiri disisi yang tepat yaitu di samping kanan pasien.
4. Mempersiapkan pasien pada posisi pemeriksaan
5. Mengupayakan pasien agar rileks dengan mengajak pasien berbicara.
6. Dapat menunjukkan garis-garis khayal di abdomen yang membagi abdomen atas 4 kuadran dan 9 regio serta menyebutkan nama-nama kuadran dan regio tersebut.

7. Melakukan inspeksi dinding luar abdomen dan menyebutkan kelainan yang dapat ditemukan pada dinding luar abdomen.
8. Melakukan inspeksi untuk melihat gerakan peristaltik usus pada dinding abdomen sewaktu pasien dalam posisi duduk dan sewaktu posisi berbaring telentang dengan fleksi pada sendi lutut.
9. Melihat pulsasi aorta pada epigastrium.
10. Melakukan auskultasi dengan stetoscope untuk mendengarkan bunyi-bunyi akibat peristaltik usus (bising usus).

III. STRATEGI PEMBELAJARAN

- 1.1 Latihan dengan instruktur skillslab
- 1.2 Responsi
- 1.3 Bekerja kelompok
- 1.4 Bekerja dan belajar mandiri

IV. PRASYARAT

Sebelum berlatih mahasiswa harus menguasai ilmu dasar anatomo dan fisiologi sistem pencernaan manusia.

V. TEORI

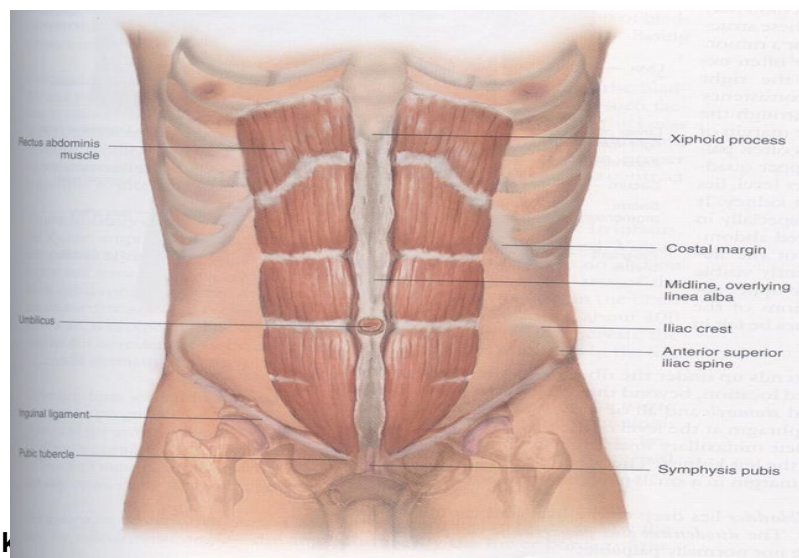
Proyeksi Organ dan Garis-garis Khayal Pada Dinding Abdomen

Muskulus rektus abdominis dapat diidentifikasi bila seseorang disuruh mengangkat kepala dan bahu dalam posisi tiduran seperti pada gambar berikut .

Untuk memudahkan keterangan abdomen umumnya dibagi dalam empat kwadran dengan jalan membuat garis khayal yang memotong umbilikus. Yaitu Kwadran kanan atas, kanan bawah, kiri atas dan kiri bawah .

Cara lain dapat juga dengan membagi abdomen menjadi 9 seksi (regio).

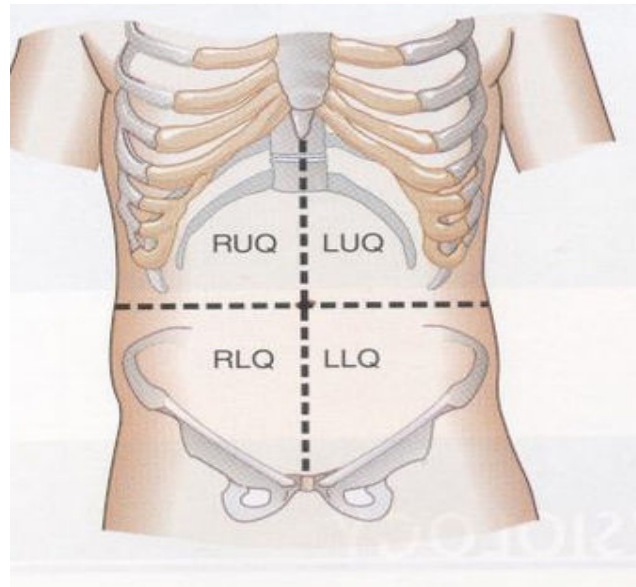
Tiga istilah sering dipakai yaitu : Epigastric ,Umbilikal, dan hypogastric atau supra pubik .



Identifikasi

Abdomen.

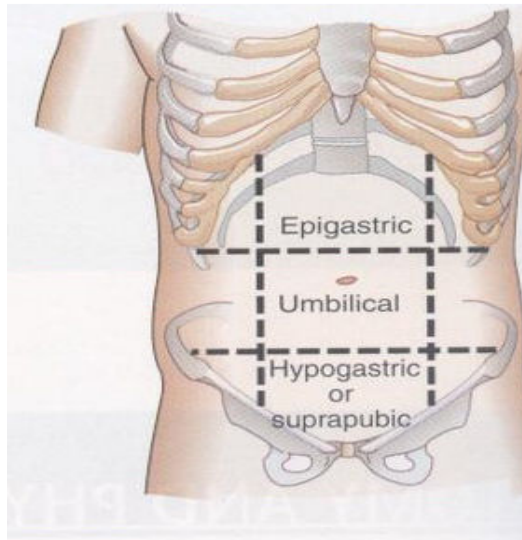
Bila kita memeriksa abdomen, beberapa struktur organ normal dalam abdomen dapat diidentifikasi. Kolon sigmoid dapat diraba seperti tabung di kwadran kiri bawah sedangkan caecum dan bahagian dari kolon asenden seperti tabung yang lunak dan lebih lebar pada kwadrant kanan bawah. Kolon transversum dan kolon desenden juga mungkin dapat diraba .



Gambar 2. Kwadran dari Abdomen

Tabel 1. Proyeksi Organ pada Metode 4 Kwadran Abdomen

Kwadran Kanan atas	Kwadran Kiri atas
<ul style="list-style-type: none"> - Hepar - vesica fellea - Pylorus - Duodenum - Caput pancreas - Fleksura hepatica colon - Sebagian kolon ascendens - Kolon transversum 	<ul style="list-style-type: none"> - Lobus kiri dari hepar - Lambung - Corpus pancreas - Fleksura lienalis kolon - Sebagian dari kolon transversum - Kolon desenden
Kwadran Kanan bawah	Kwadran kiri bawah
<ul style="list-style-type: none"> - Caecum dan appendix - Sebagian kolon ascendens 	<ul style="list-style-type: none"> - Kolon sigmoid - Sebagian kolon desenden



Gambar 3. Sembilan Regio Abdomen (metode region)

Tabel 2. Proyeksi Organ pada Metode 9 Regio Abdomen

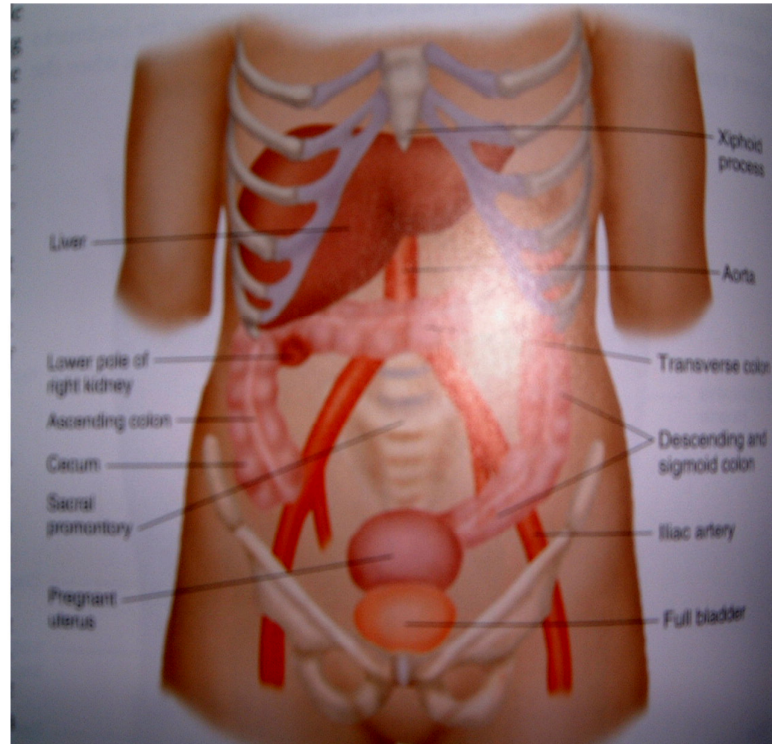
Hipocondrium kanan	Epigastrika	Hypocondrium kiri
<ul style="list-style-type: none"> - Lobus hepar kanan - Vesica felea 	<ul style="list-style-type: none"> - Pylorus dan gaster - Duodenum - Pancreas - Bagian dari hepar 	<ul style="list-style-type: none"> - Gaster - Ekor pancreas - Fleksura lienalis kolon
Lumbal kanan	Umbilikal	Lumbal kiri
<ul style="list-style-type: none"> - Bagian duodenum - Jejunum 	<ul style="list-style-type: none"> - Omentum - Mesenterium - Bagian distal duodenum 	<ul style="list-style-type: none"> - Kolon desenden - Bagian Distal duodenum - Jejunum
Inguinal Kanan	Suprapubik /Hypogastrik	Inguinal kiri
<ul style="list-style-type: none"> - Caecum - Appendix - Bagian distal ileum 	<ul style="list-style-type: none"> - Ileum - Vesica urinaria 	<ul style="list-style-type: none"> - Colon sigmoid

Meskipun pinggir bawah hepar terletak dibawah pinggir arcus costarum kanan, konsistensinya yang lunak sukar untuk diraba melalui dinding abdomen.

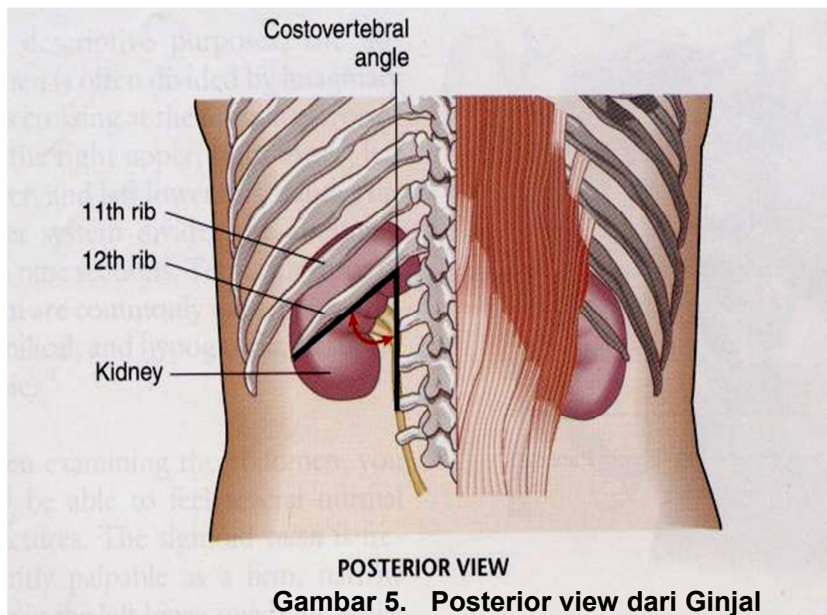
Pada level yang lebih bawah pada kwadran kanan atas, pool bawah ginjal kanan, kadang-kadang dapat diraba. Pulsasi dari aorta abdominalis sering terlihat dan dapat diraba pada abdomen atas (di epigastrium) sedangkan pulsasi arteri iliaca kadang-kadang dapat diraba di kwadran bawah. Vesica urinaria yang terisi penuh dan uterus hamil dapat diraba di atas simpisis pubis.

Cavum abdominal meluas ke atas dibawah iga- iga kearah diaphragma, pada ruangan ini terletak sebahagian besar hepar dan gaster dan seluruh limpa. Vesica fellea, normal terletak dibawah hepar. Duodenum dan pancreas juga terletak jauh di dalam pada kwadran atas abdomen dan tidak bisa diraba dalam keadaan normal.

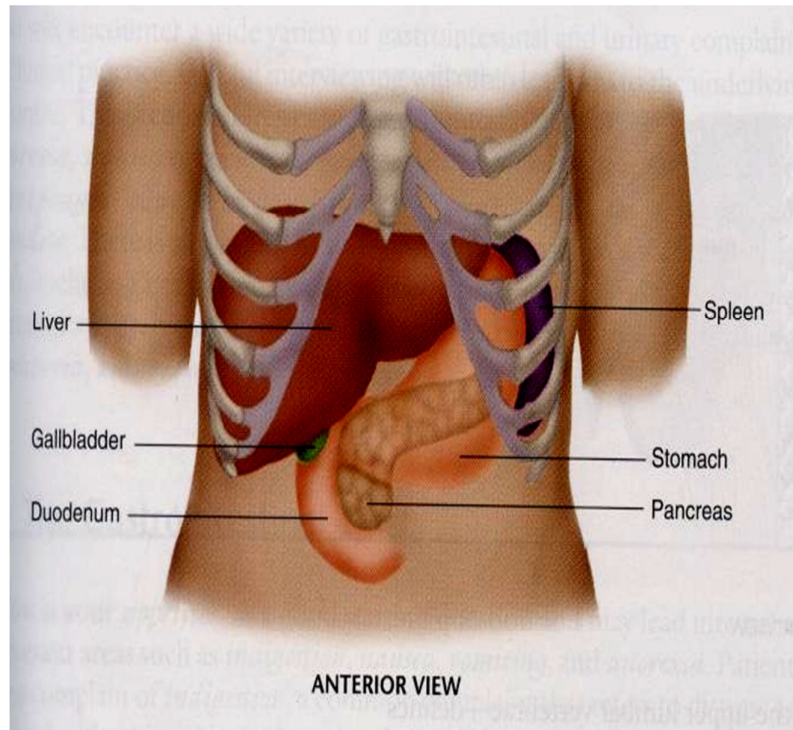
Ginjal terletak pada regio posterior, dilindungi oleh iga. Sudut costovertebral adalah regio dimana kita menilai nyeri tekan dan nyeri ketok pada ginjal.



Gambar 4. Organ dalam rongga abdomen



Gambar 5. Posterior view dari Ginjal



Gambar 6. Organ dalam abdomen

VI. PROSEDUR KERJA

Tahap Persiapan

A. Keadaan yang penting diperhatikan sewaktu pemeriksaan

1. Cahaya ruangan cukup baik
2. Pasien harus rileks
3. Pakaian harus terbuka dari processus xyphoideus sampai symphysis pubis.

B. Membuat pasien relaksasi dari pasien adalah :

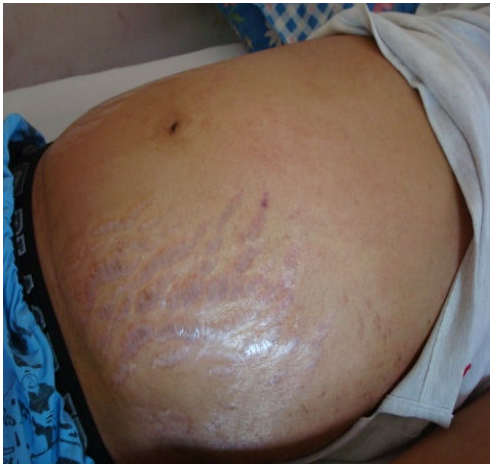
1. Vesica urinaria harus dikosongkan lebih dahulu
2. Pasien dalam posisi tidur dengan bantal dibawah kepala dan lutut pada posisi fleksi (bila diperlukan)
3. Kedua tangan disamping atau dilipat diatas dada. Bila tangan diatas kepala akan menarik dan menegangkan otot perut
4. Stetoskop yang akan digunakan cukup hangat. Dengan jalan menempelkan permukaan stetoscope ke telapak tangan pemeriksa secukupnya.
5. Lakukan pemeriksaan perlahan lahan, hindari gerakan yang cepat dan tak diinginkan
6. Jika perlu ajak pasien berbicara sehingga pasien akan lebih relax
7. Perhatikan hasil pemeriksaan dengan memperhatikan rawut muka dan emosi pasien

Tahap Pelaksanaan

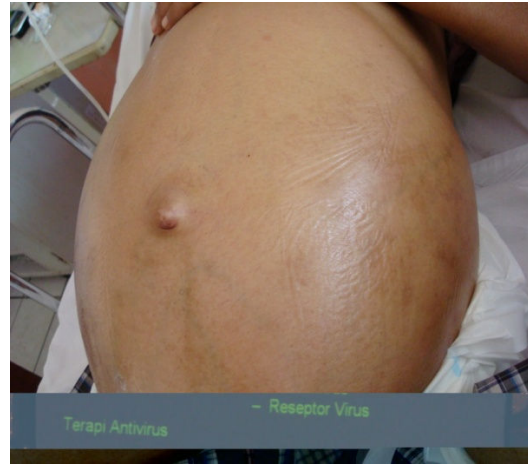I. INSPEKSI

Dalam melakukan inspeksi posisi pemeriksa berdiri di sebelah kanan pasien. Dilihat apakah terdapat kelainan pada kulit dinding perut (striae, kolateral , dll).

Bila memperhatikan kontur abdomen dan memperhatikan peristaltik, sebaiknya pemeriksa dalam posisi jongkok sehingga abdomen terlihat dari samping. Dilihat apakah terdapat pembengkakan pada kuadran kanan atas akibat pembesaran hati.



Gambar 7. Striae pada dinding perut.



Gambar 8. Asites yang besar (seperti perut kodok) dengan hernia umbilikalisis

Apa yang diinspeksi :

1. Menentukan pembagian kuadran-kuadran dan regio-regio abdomen dengan garis-garis khayal pada permukaan dinding abdomen.
2. Menyebutkan organ-organ yang terdapat pada masing-masing kuadran dan regio.
3. Kontour dari abdomen. Apakah datar (flat), kembung/membuncit (protuberant), seperti perut kodok (pada asites), "rounded" Scaphoid (concave atau hollowed).
4. Apakah terdapat pembengkakan yang terlokalisasi di regio tertentu.
5. Kulit . Lihat apakah ada jaringan parut, striae, dilatasi vena, vena kolateral dan terangkan lokasinya.
6. Umbilikus : Lihat contour dan lokasinya, tanda tanda peradangan, caput medusae dan hernia umbilikalisis.
7. Simetrisitas dari abdomen.
8. Adanya organ yang membesar. Pada saat pasien bernafas perhatikan apakah hepar membesar atau limpa membesar turun dibawah arcus costarum.
9. Apakah ada massa /tumor.
10. Lihat peristaltik usus. Peristaltik usus akan terlihat dalam keadaan normal pada orang sangat kurus. Bila ada obstruksi usus perhatikan beberapa menit.
11. Pulsasi. Dalam keadaan normal pulsasi aorta sering terlihat di regio epigastrica .

II. AUSKULTASI

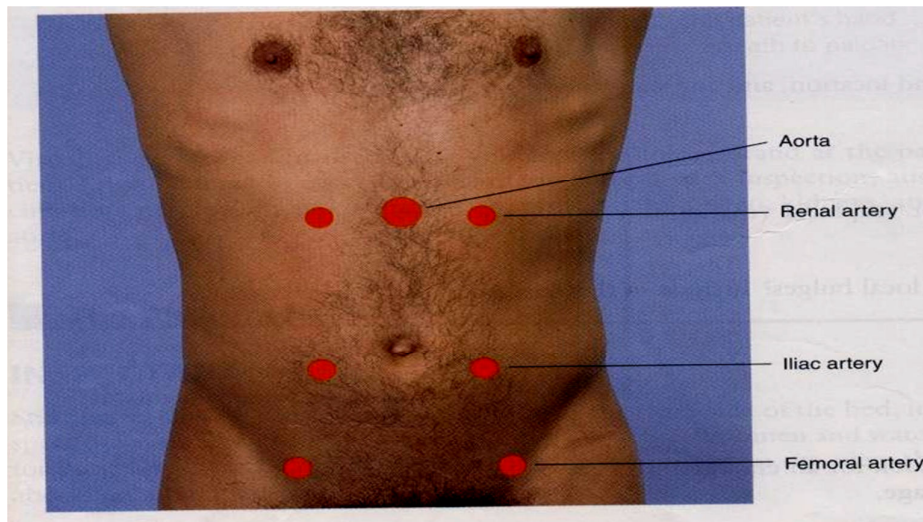
Letakkan stetoskop anda pada area seperti pada gambar. Lakukanlah auskultasi disetiap kuadran/regio dinding abdomen secara simetris. Catatlah kalau ditemui bruits dan identifikasi bunyi usus normal.

Auskultasi berguna dalam menilai pergerakan usus dan adanya stenosis arteri atau adanya obstruksi vascular lainnya. Auskultasi paling baik dilakukan sebelum palpasi dan perkusi karena palpasi dan perkusi akan mempengaruhi frekwensi dari bising usus. Letakan stetoskop di abdomen secara baik .

Dengarlah bunyi usus dan catatlah frekwensi dan karakternya. Normal bunyi usus terdiri dari “Clicks” dan “gurgles” dengan frekwensi 5 – 15 kali permenit. kadang-kadang bisa didengar bunyi “Borborygmi” yaitu bunyi usus gurgles yang memanjang dan lebih keras karena hyperperistaltik. Bunyi usus dapat berubah dalam keadaan seperti diare, obstruksi intestinal, ileus paralitik, dan peritonitis.

Pada pasien dengan hipertensi dengarkan di epigastrium dan pada masing kwadran atas bunyi “bruits vascular” yang hampir sama dengan bunyi bising jantung (murmur).

Adanya bruits sistolik dan diastolik pada pasien hipertensi akibat dari stenosis arteri renalis. Bruit sistolik di epigastrium dapat terdengar pada orang normal. Jika kita mencurigai adanya insufisiensi arteri pada kaki maka dengarkanlah bruits sistolik diatas aorta, arteri iliaca, dan arteri femoralis (gambar 9).



Gambar

9. Proyeksi arteri di dinding anterior abdomen

Kepustakaan

- Adams. Textbook of Physical Diagnosis. 17^{ed}. Williams & Wilkins. 1987.
Delp MH, Manning RT. Major Diagnosis Fisik. Terjemahan Moelia Radja Siregar.
EGC 1996

- Lynn. S. Bickley; Bates Guide to Physical Examination and History taking, 8 th Edition, Lippincott 2003.
- Simadibrata MK, 2006. Pemeriksaan abdomen, urogenital dan anorektal. Dalam: Sudoyo A. W, Setiyohadi B, Alwi I, Simadibrata MK. S, Setiati S, eds. Buku Ajar Ilmu Penyakit Dalam, jilid I, edisi IV, Pusat Penerbitan Departemen Ilmu Penyakit Dalam FKUI, Jakarta, hal:51-55.
- Zubir N. Pemeriksaan abdomen. Dalam: Acang N, Zubir N, Najirman, Yuliwansyah R, Eds. Buku Ajar Diagnosis Fisik. Penerbit Bagian Ilmu Penyakit Dalam Fakultas Kedokteran Universitas Andalas, Padang. 2008

STANDAR KEAHLIAN SKILL-LAB UNTUK UJIAN FORMATIF DAN EVALUASI

Setelah melewati blok 1.4 ini, mahasiswa akan dievaluasi kemampuan keterampilan mereka menggunakan OSCE (*Objective Structure Clinical Examination*). Mahasiswa diizinkan mengikuti evaluasi setelah memenuhi syarat sebagai berikut :

1. Kehadiran 100% pada latihan *skill-lab*. Apabila kehadiran mahasiswa kurang dari 100%, mahasiswa harus melengkapi topik yang tertinggal sebelum bergabung dengan ujian formatif dan harus melalui proses administrasi
2. Ketika praktek tanpa instruktur, mahasiswa memilih teman untuk simulasi pasien dan teman yang lainnya untuk observasi. Dalam observasi harus memberi tanda ceklis pada buku yang berasal dari usulan teman observer. Seluruh ceklis pada buku penuntun harus dilengkapi
3. Mahasiswa menguji kemampuan keahlian melalui tahap ujian formatif menggunakan ceklis, sementara observasi dilakukan oleh instruktur, kemudian mahasiswa dan instruktur menandatangani format tersebut secara bersama-sama. Ujian ini dilakukan pada minggu terakhir dari blok 1.4.
4. Nilai ujian formatif minimal 81, jika kurang maka dianjurkan ujian ulang
5. Mahasiswa dilarang mencoret-coret blanko ujian formatif. Apabila terjadi pelanggaran akan dikenakan sanksi administrasi

**LEMBARAN PENILAIAN SKILLS LAB BLOK 1.4
PEMERIKSAAN FISIK ABOMEN I**

NAMA :
NO. BP :

TANGGAL :
KELOMPOK :

PEMERIKSAAN ABDOMEN 1 (INSPEKSI DAN AUSKULTASI) :

No	Point penilaian	SKOR			
		0	1	2	3
Pembuka dan Mempersiapkan Pemeriksaan pasien					
1.	Memberikan salam pembuka saling memperkenalkan diri				
2.	Mempersiapkan cahaya ruangan cukup baik.				
3.	Menginformasikan kepada pasien tentang tujuan pemeriksaan yang akan dilakukan, menyuruh pasien untuk mengosongkan vesika urinarianya dan menginformasikan kepada pasien agar melakukan apa yang diinstruksikan oleh pemeriksa				
4.	Berdiri di sisi kanan pasien, meminta pasien untuk berbaring dengan posisi telentang, membuat pasien dalam posisi relaks dengan mengajak pasien berbicara dan lutut pada posisi fleksi (bila diperlukan)				
5.	Meminta pasien untuk membuka pakaian, pakaian harus terbuka dari processus xyphoideus sampai sympisis pubis. Posisi kedua tangan disamping atau dilipat diatas dada.				
Inspeksi					
6.	Melakukan inspeksi abdomen secara keseluruhan dengan posisi pemeriksa berdiri				
7.	Melaporkan dan memperlihatkan kepada penilai tentang pembagian kuadran-kuadran dan regio-regio abdomen dengan garis-garis khayal pada permukaan dinding abdomen.				
8.	Melaporkan kepada penilai tentang proyeksi organ-organ dalam abdomen pada setiap kuadran dan setiap regio di permukaan abdomen.				
9.	Melakukan inspeksi terhadap pergerakan peristaltik dengan posisi pemeriksa jongkok dan melaporkan kepada penilai tentang kontur permukaan abdomen. (Apakah bentuk asimetris, tinggi thorax dan dinding abdomen, datar /flat, kembung/membuncit/protuberant, seperti perut kodok, "rounded" Scaphoid/concave, terdapat pembengkakan atau penonjolan yang terlokalisasi di regio tertentu).				
10.	Melaporkan kepada penilai kelainan yang dapat ditemukan pada dinding luar abdomen, apakah ada jaringan parut, pigmentasi, striae, dilatasi vena (venaektasi), vena kolateral, hernia dan massa/tumor.				
11.	Melaporkan kepada penilai tentang umbilikus : Lihat contour dan lokasinya, tanda-tanda peradangan, caput medusae dan hernia umbilikalisis.				
12.	Mengamati pulsasi aorta abdominalis di regio epigastrica.				

Auskultasi					
13.	Menggunakan sisi diafragma stetoskop, memeriksa kunci stetoskop, menghangatkan diafragma stetoskop dengan menempelkan ke telapak tangan secukupnya dan menempatkan stetoskop dengan penekanan ringan				
14.	Melakukan auskultasi di beberapa lokasi, melakukan pemeriksaan perlahan lahan, menghindari gerakan yang cepat dan tak diinginkan.				
15.	Melaporkan bunyi bising usus (tidak ada, hipo aktif, normal, borborygmi/ hiperperistaltik)				

KETERANGAN:

Untuk item 1,2, 6 dan 12 :

0 = Tidak dilakukan

1 = Dilakukan

Untuk item lainnya :

0 = Tidak dilakukan sama sekali

1 = Dilakukan dengan banyak perbaikan

2 = Dilakukan dengan sedikit perbaikan

3 = Dilakukan dengan sempurna

$$\text{NILAI} = \frac{\text{Jumlah Skor}}{37} \times 100\% = \dots\dots\dots$$

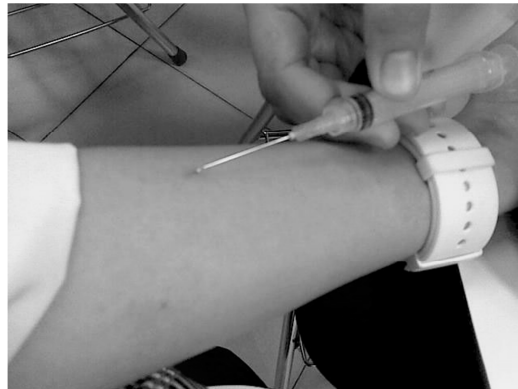Padang,

Instruktur,

(_____)
NIP.

**PENUNTUN SKILLS LAB BLOK 1.4
PENCERNAAN, METABOLISME dan HORMON**

**SERI KETRAMPILAN PROSEDURAL:
INJEKSI 3: INJEKSI INTRADERMAL**



**TIM PELAKSANA SKILLS LAB
FAKULTAS KEDOKTERAN UNIVERSITAS ANDALAS
PADANG**

SUNTIKAN INTRA DERMAL

I. PENGANTAR

Suntikan intradermal merupakan suntikan yang diberikan dengan memasukkan ujung jarum pada daerah kulit dengan sudut kemiringan jarum dan kulit 15°. Salah satu contoh penggunaan injeksi intradermal adalah pada Mantoux test/Uji Intra Dermal, yakni suatu prosedur dibidang imunologi dengan cara menyuntikan larutan bahan/obat/antigen secara aseptik memakai jarum suntik no 25 – 29 sebanyak 0,1 ml atau hingga timbul daerah pembengkakan di kulit (wheal) dengan diameter ± 4 mm disekitar daerah suntikan yang dilakukan secara intra cutan. Prosedur in-vivo ini merupakan suatu uji diagnostik terhadap :

1. Adanya bawaan / potensi terbentuknya reaksi hipersensitifitas terhadap berbagai bahan / obat.

Bahan-bahan, umpamanya : zat kontras pada pemeriksaan rontgen

Obat-obat, umpamanya : obat oral maupun parenteral.

Umumnya tes dilaksanakan sebelum penyuntikan obat-obat parenteral.

Umpamanya : Penicillin

Streptomycin

Kanamycin

Cefotaxim

2. Diagnosis terhadap beberapa penyakit, seperti :

- TBC

- Lepra

- Invasive Candidiasis, dll

Ketrampilan suntikan intradermal diberikan pada minggu ke-3 selama 2x2x50 menit untuk berlatih dan pada minggu ke-4 untuk ujian. Ketrampilan ini berkaitan dengan ketrampilan lain yang telah dan akan diikuti oleh mahasiswa pada:

Blok 1.1. Injeksi 1: Handwashing

Blok 1.3. Injeksi 2: Suntikan im

Blok 2.4. Injeksi 4: Phlebotomi dan suntikan iv.

Blok 2.6. Resusitasi 2: Pemasangan Infus set

Blok 4.3. Emergency dan Patient Safety

II. TUJUAN PEMBELAJARAN

2.1. Tujuan Instruksional Umum:

Untuk memberikan keterampilan kepada mahasiswa dalam mempersiapkan, melaksanakan serta menginterpretasikan uji intra dermal.

2.2. Tujuan Instruksional Khusus

1. Mampu menerangkan kepada pasien, tujuan dan prosedur suntikan intradermal
2. Mampu menyiapkan posisi pasien dengan benar
3. Mampu melakukan persiapan bahan dan alat secara benar
4. Mampu menentukan lokasi Uji Intra Dermal secara tepat
5. Mampu melakukan proses des-infeksi pada lokasi suntikan secara benar
6. Mampu menyuntikan jarum secara intra dermal dan memasukan bahan yang akan di uji, serta menarik jarum dengan baik
7. Mampu menginterpretasi hasil Uji Intra Dermal

III. STRATEGI PEMBELAJARAN:

- 3.1. Responsi
- 3.2. Bekerja kelompok
- 3.3. Bekerja dan belajar mandiri

IV. PRASYARAT:

- Pengetahuan yang perlu dimiliki sebelum berlatih:
Ilmu dasar : Anatomi, Histologi dan Fisiologi.
- Keterampilan yang terkait
Misal: intradermal injeksi
 - ◇ sebelumnya sudah menguasai skills aseptis

V. DASAR TEORI

Pada kulit manusia, lapisan dermal adalah daerah yang banyak mengandung sel-sel macrophage jaringan yang disebut sel-sel Langerhans. Sel-sel tersebut di samping bersifat phagosit ia juga bertindak sebagai *Antigen Presenting Cells (APC)*, yang mengintroduksi Antigen yang telah ditangkapnya ke sistem sel imun yang lain.

Disamping itu, sel-sel ini juga akan melepaskan beberapa jenis *cytokines* yang akan menggerakkan/mengaktifkan sel-sel imunokompeten lainnya, sehingga dapat menimbulkan berbagai reaksi antara lain inflamasi (radang). Manifestasi radang ini dapat dilihat secara jelas pada bekas suntikan antigen.

Kontra indikasi mutlak untuuk uji intradermal tidak ada, sedangkan kontra indikasi relatif :

- Infeksi kulit pada daerah suntikan oleh bakteri, jamur atau virus.

V. PROSEDUR KERJA:

5.1. TAHAP PERSIAPAN:

BAHAN DAN ALAT UJI INTRA DERMAL :

1. *Disposable Syringe* steril 1 ml, bisa juga dipakai *Disposable Syringe* untuk insulin
2. Jarum suntik no 25 – no 29
3. Larutan bahan/antigen
Dalam hal ini diganti dengan larutan normal salin untuk cairan infus
4. Larutan alkohol 70 %
5. Kapas steril
6. Mistar pengukur

5.2 TAHAP PELAKSANAAN

PROSEDUR UJI INTRA DERMAL

1. Terangkan kepada pasien tentang tujuan/manfaat uji intra dermal dan prosedur yang akan dikerjakan.
2. Dudukan pasien pada kursi di depan kursi penyuntik
3. Penyuntik mempersiapkan bahan dan alat yang diperlukan
4. Penyuntik melakukan pencucian tangan dan desinfeksi kedua telapak tangan dengan alkohol 70 %
5. Penyuntik duduk di kursi di depan pasien
6. Penyuntik menentukan/menunjukkan lokasi suntikan kepada pasien, sekaligus melakukan desinfeksi bagian volar antebraichii kanan atau kiri pasien dengan alkohol 70 %. Caranya dengan memakai 3 gumpalan kecil kapas steril yang telah dibasahi alkohol 70 %. Masing-masing kapas alkohol tersebut dipakai berurutan sekali saja untuk 1 pasien. Setelah itu ditunggu alkoholnya kering \pm selama 5 menit.
7. Penyuntik mengambil *Syringe* steril berisi bahan yang telah dipersiapkan sebelumnya dan menyuntikan jarumnya dengan posisi miring 15° dengan mulut jarum yang miring ke arah atas. Kemudian ditekan jarum tersebut sampai mulut jarum terbenam seluruhnya. Setelah itu, ubah posisi kemiringan jarum menjadi lebih datar sambil mendorong ujung jarum masuk lebih dalam 2 – 3 mm lagi. Lanjutkan dengan mengeluarkan larutan bahan/obat/larutan NaCl sebanyak 0,1 ml atau sampai timbul pembengkakan di kulit \pm 4 mm. Kemudian penyuntik menarik jarum dengan baik (gentle).
8. Perhatikan bekas suntikan, bila timbul pendarahan, di usap memakai kapas steril dengan lembut/gentle, tidak boleh ditekan.

5.3 TAHAP INTERPRETASI

1. Hasil Uji Intra Dermal dibaca setelah :
30 menit – 60 menit untuk uji terhadap bahan/obat
48 – 72 jam untuk diagnosa penyakit : TBC, Lepra, *Systemic candidiasis*
2. Hasil (+), bila timbul daerah bengkak kemerahan (indurasi) di kulit sekitar suntikan \geq 1cm.
Hasil (-), bila tidak timbul daerah bengkak kemerahan.
Hasil (+/-), bila timbul daerah bengkak kemerahan 5 – 10 mm

5.4 KESALAHAN YANG SERING DILAKUKAN :

1. bahan sering terbuang saat memasukkan ke dalam spuit injeksi (hal ini disebabkan harga bahan injeksi yang sebenarnya mahal)
2. bahan injeksi harus benar-benar masuk ke intradermal sebanyak 0,1 ml agar dapat memberikan hasil uji yang diharapkan.
3. idealnya tidak sampai mengeluarkan darah saat spuit ditarik
4. tidak menandai daerah yang telah diinjeksi

LEMBARAN PENILAIAN SKILLS LAB BLOK 1.4

INJEKSI 3: INJEKSI INTRADERMAL

Nama : Tanggal :
 No. BP : Kelompok :

o	Aspek yang dinilai	Nilai			
		0	1	2	3
1	Memberi salam dan memperkenalkan diri				
2	Menerangkan kepada pasien tujuan dan prosedur pemeriksaan				
3	Melakukan persiapan bahan dan alat secara benar				
4	Menyiapkan posisi pasien dengan benar				
5	Mencuci tangan dengan benar				
6	Dapat menentukan lokasi uji intra dermal secara tepat				
7	Melakukan desinfeksi lokasi uji intradermal dengan alkohol 70% secara benar				
8	Mampu menyuntikkan bahan dengan posisi dan cara yang tepat				
9	Mampu menginterpretasikan hasil uji intradermal				

Keterangan :

- 0 = Tidak dilakukan samasekali
- 1 = Dilakukan dengan banyak kesalahan
- 2 = Dilakukan dengan sedikit kesalahan
- 3 = Dilakukan dengan tanpa adanya kesalahan.

Penilaian : Jumlah Skor x 100% =.....

27


Padang,

Instruktur

(.....)

**PENUNTUN SKILLS LAB BLOK 1.4
PENCERNAAN, METABOLISME dan HORMON**

**SERI KETRAMPILAN LABORATORIUM:
FESES 1: MAKROSKOPIS DAN MIKROSKOPIS**



**TIM PELAKSANA SKILLS LAB
FAKULTAS KEDOKTERAN UNIVERSITAS
ANDALAS
PADANG**

PEMERIKSAAN FESES SECARA MAKROSKOPIS DAN MIKROSKOPIS

I. PENGANTAR

Pemeriksaan feses penting untuk mendiagnosis adanya kelainan pada sistem gastrointestinal seperti diare, infeksi, perdarahan saluran cerna, ulkus peptikum, karsinoma, dan sindrom malabsorpsi. Pemeriksaan dan tes yang dapat dilakukan pada feses meliputi pemeriksaan makroskopis, mikroskopis, mikrobiologi, dan kimia. Pada tahap I ini akan diberikan keterampilan pemeriksaan feses secara makroskopis dan mikroskopis. Lamanya waktu yang dibutuhkan dan waktu yang tersedia untuk berlatih adalah dua kali pertemuan. Tempat dilakukannya skill ini adalah: laboratorium sentral FK UNAND

II. TUJUAN PEMBELAJARAN

Mahasiswa mampu melakukan pemeriksaan feses secara makroskopis dan mikroskopis (sel epitel, makrofag, leukosit, eritrosit, kristal-kristal, sisa makanan) dan menginterpretasi hasil pemeriksaan.

III. STRATEGI PEMBELAJARAN

- Latihan pemeriksaan feses dan interpretasi hasil di bawah pengawasan instruktur
- Responsi

IV. PRASYARAT

Pengetahuan yang perlu dimiliki sebelum berlatih:

- Pengetahuan tentang komposisi feses normal
- Persiapan pasien sebelum pengambilan sampel
- Cara pengambilan dan wadah serta pemilihan spesimen untuk pemeriksaan
- Pengetahuan tentang penggunaan mikroskop

V. TEORI

Feses normal terdiri dari sisa-sisa makanan yang tidak tercerna, air, bermacam produk hasil pencernaan makanan, dan kuman-kuman nonpatogen. Untuk mendapatkan hasil yang baik perlu diperhatikan tahap-tahap berikut ini:

5.1 Pemeriksaan Makroskopis

5.1.1 Praanalitik

Persiapan Pasien:

Sebelum pemeriksaan pasien tidak dibenarkan makan obat-obat tertentu seperti pencahar, preparat besi, barium, bismuth, dan obat anti diare.

Persiapan Sampel:

Feses untuk pemeriksaan sebaiknya berasal dari defekasi spontan yang dikumpulkan pagi hari sebelum sarapan atau dapat juga fekes sewaktu dan harus segera diperiksa dalam 2-3 jam setelah defekasi (fekes segar); kalau dibiarkan mungkin sekali unsur-unsur dalam tinja menjadi rusak. Pasien diberitahu agar sampel tidak tercampur urine atau sekresi tubuh lainnya.

Pengumpulan/Pengambilan Sampel:

Wadah pengumpulan/pengambilan fekes sebaiknya ialah pot kaca/plastik yang bermulut lebar, tertutup rapat, dan bersih. Wadah diberi label/identitas pasien, dan keterangan klinis pasien. Pilihlah selalu sebagian dari tinja yang memberi kemungkinan sebesar-besarnya untuk menemui kelainan seperti bagian yang bercampur darah atau lendir.

5.1.2 Analitik

Sampel diperiksa di tempat yang terang.

Perhatikan warna, bau, konsistensi, adanya darah, lendir, nanah, cacing.

5.1.3 Pasca Analitik

Hasil dan Interpretasi

- Warna: tinja normal berwarna kuning coklat/coklat muda/coklat tua. Warna tinja yang dibiarkan pada udara menjadi lebih tua karena terbentuknya lebih banyak urobilin dari urobilinogen yang diekskresikan lewat usus. Selain urobilin yang normal ada, warna tinja dipengaruhi oleh jenis makanan, kelainan dalam saluran cerna, dan oleh obat-obat yang diberikan.
- Bau: Bau normal disebabkan oleh indol, skatol, dan asam butirat. Bau busuk disebabkan proses pembusukan protein yang tidak dicerna oleh bakteri, bau asam menunjukkan pembentukan gas dan fermentasi karbohidrat yang tidak dicerna atau diabsorpsi sempurna/lemak yang tidak diabsorpsi. Bau anyir dapat disebabkan adanya perdarahan pada saluran cerna.
- Bentuk dan Konsistensi: Feses normal berbentuk sosis dan agak lunak. Pada diare konsistensi menjadi sangat lunak atau cair, sedangkan pada konstipasi didapat tinja dengan konsistensi keras.
- Lendir: Pada fekes normal tidak ada lendir. Bila terdapat lendir berarti ada iritasi atau radang dinding usus. Jika lendir hanya ditemukan dibagian luar fekes, lokasi iritasi mungkin usus besar, jika bercampur dengan fekes mungkin iritasi berasal dari usus halus.

- Darah: Feses normal tidak mengandung darah. Jika terdapat darah, perhatikan apakah darah itu segar (merah muda), coklat atau hitam dan apakah bercampur atau hanya dibagian luar feses saja. Perdarahan yang terjadi di bagian proksimal saluran cerna menyebabkan feses berwarna hitam. Jumlah darah yang banyak mungkin disebabkan oleh ulkus, varises esofagus, karsinoma atau hemoroid.
- Cacing: cacing mungkin dapat terlihat

5.2 Pemeriksaan Mikroskopis

5.2.1 Praanalitik

Persiapan pasien, persiapan dan pengumpulan sampel sama dengan pemeriksaan mikroskopis

5.2.2 Analitik

Sediaan hendaknya tipis, agar unsur-unsur jelas terlihat dan dapat dikenal.

5.2.3 Pasca analitik

Hasil dan Interpretasi

- Sel epitel: Beberapa sel epitel yang berasal dari dinding usus bagian distal dapat ditemukan dalam keadaan normal. Jika sel epitel berasal dari bagian yang lebih proksimal, sel-sel itu sebagian atau seluruhnya rusak. Jumlah sel epitel bertambah banyak kalau ada peradangan dinding usus.
- Makrofag: Sel-sel berinti satu memiliki daya fagositosis; dalam plasmanya sering dilihat sel-sel lain (leukosit, eritrosit) atau benda-benda lain.
- Leukosit: Lebih jelas terlihat kalau feses dicampur dengan beberapa tetes larutan asam acetat 10%. Kalau hanya dilihat beberapa dalam seluruh sediaan, tidak ada artinya. Jumlah leukosit meningkat pada disentri basiler, kolitis ulserosa, dan peradangan lain.
- Eritrosit: Hanya dilihat kalau lesi mempunyai lokalisasi dalam kolon, rektum atau anus. Keadaan ini selalu bersifat patologis.

Kristal-kristal: Pada umumnya tidak banyak artinya. Dalam feses normal mungkin terlihat kristal tripelfosfat dan kalsium oksalat. Kristal *Charcot-Leyden* biasanya ditemukan pada kelainan ulseratif usus, kristal hematoidin dapat ditemukan pada perdarahan usus.

Sisa makanan: Sebagian besar berasal dari makanan daun-daunan dan sebagian lagi dari makanan yang berasal dari hewan, seperti serat otot, serat elastik, dan lain-lain.

Telur dan larva cacing (akan dibahas pada modul Feses 2)

- **PROSEDUR KERJA**

6.1 Pemeriksaan Makroskopis

- Sampel diperiksa di tempat yang terang.
- Perhatikan warna, bau, konsistensi, adanya darah, lendir, nanah, cacing.

6.2 Pemeriksaan Mikroskopis

Bahan dan alat : kaca objek, kaca penutup, larutan/reagen: Larutan NaCl 0,9% atau larutan eosin 1-2%, larutan asam asetat 10% (untuk memperjelas leukosit), lidi atau aplikator lainnya, mikroskop.

Prosedur Kerja

1. Tetesi kaca objek di sebelah kiri dengan 1 tetes NaCl 0,9% dan sebelah kanan dengan 1 tetes larutan eosin 1-2%
2. Dengan lidi ambil sedikit tinja di bagian tengahnya atau pada bagian yang mengandung lendir/darah/nanah.
3. Campurkan dengan tetesan larutan sampai homogen, buang bagian-bagian kasar
4. Tutup dengan kaca penutup sedemikian rupa sehingga tidak terbentuk gelembung – gelembung udara
5. Periksa secara sistematis dengan menggunakan pembesaran rendah (objektif 10x/lapangan pandang kecil=LPK), kemudian dengan objektif 40X/lapangan pandang besar=LPB.
6. Jumlah unsur-unsur yang nampak dilaporkan secara semikuantitatif, yaitu jumlah rata-rata per LPK atau per LPB (untuk eritrosit dan leukosit). Unsur-unsur yang kurang bermakna seperti epitel dan kristal dilaporkan dengan + (ada), ++ (banyak), +++ (banyak sekali)

Untuk memperlambat kekeringan pada sediaan maka tepi sediaan dapat direkatkan dengan lilin cair/entelan/pewarna kuku (kuteks)

Pada pewarnaan dengan eosin, sediaan harus tipis sehingga warnanya merah jambu muda. Bila warnanya merah jambu tua atau jingga maka berarti sediaan terlalu tebal.

Kesalahan pada ketrampilan yang mungkin timbul adalah :

- Sediaan tidak homogen
- Sediaan yang terlalu tebal
- Banyak rongga udara
- Sediaan berlepotan (cairan merembes keluar dari kaca tutup)

DAFTAR PUSTAKA

1. Gandasoebrata R. Penuntun Laboratorium Klinik. Dian Rakyat. 2007
2. Hadidjaja P. Penuntun Laboratorium Parasitologi Kedokteran. Balai Penerbit FKUI. Jakarta. 1990
3. Sandjaja B. Protozoologi Kedokteran Buku 1. Prestasi Pustaka Publisher. Jakarta. 2007
4. Ismid IS, Winita R, Sutanto I, dkk. Penuntun Praktikum Parasitologi Kedokteran. FKUI. Jakarta. 2000
5. Hardjoeno. Substansi dan Cairan Tubuh. Lembaga Penerbitan Universitas Hasanudin. 2004

**LEMBARAN PENILAIAN SKILL LAB BLOK 1.4
PEMERIKSAAN MAKROSKOPIS DAN MIKROSKOPIS FESES**

Nama Mahasiswa : Tanggal :
BP : Kelompok :

No	Aspek yang dinilai	Nilai			
		0	1	2	3
1.	Menerangkan pada pasien tujuan dan prosedur				
2.	Melakukan persiapan alat dengan benar				
3.	Menilai makroskopis feses: - Warna - Bau - Konsistensi - Lendir - Darah				
	Melakukan pemeriksaan mikroskopis feses:				
4.	Meneteskan satu tetes larutan ke atas kaca objek				
5.	Mengambil sedikit feses dengan lidi dan dicampurkan dengan tetesan larutan sampai homogen, serta membuang bagian-bagian kasar				
6.	Menutup dengan kaca penutup				
7.	Melakukan pemeriksaan dengan menggunakan mikroskop				
8.	Mampu menginterpretasikan hasil pemeriksaan feses secara mikroskopis				

Keterangan :

- 0 = Tidak dilakukan
- 1 = dilakukan dengan banyak perbaikan
- 2 = Dilakukan dengan sedikit perbaikan
- 3 = Dilakukan dengan sempurna

Penilaian : $\frac{\text{Jumlah Skor}}{24} \times 100\% = \dots\dots\dots$

Padang,

Instruktur

(.....)

