PENUNTUN SKILLS LAB

BLOK 2.3

REPRODUKSI

SERI KETERAMPILAN ANAMNESIS DAN PEMERIKSAAN OBSTETRI

I. OBSTETRI :

Anamnesis

Pemeriksaan Fisik Luar Obstetrik

Pemeriksaan Fisik Dalam Obstetrik

II. SERI KETRAMPILAN PROSEDURAL:

Endoservikal Swab dan PAP Smear

III. SERI KETRAMPILAN LABORATORIUM

Urin : Tes kehamilan

Edisi 5

November 2014

TIM PELAKSANA SKILLS LAB

FAKULTAS KEDOKTERAN

UNIVERSITAS ANDALAS

PADANG

PENANGGUNG JAWAB

BLOK 2.3
REPRODUKSI

Pengelola Blok :

Koordinator : dr. Yusrawati, SpOG(K)

Sekretaris :Dra. Eliza Anas, MS

Koordinator Tutor dan Praktikum : dr. Bobby Indra Utama, SpOG(K)

Koordinator Skills Lab : dr. Syamel Muhammad, SpOG

Koordinator Kuliah Pengantar : dr. Defrin, SpOG

Koordinator Pleno / Ujian (Evaluasi) : dr. Yusrawati, SpOG(K)
Dra. Elmatris, Sy, MS

Wakil Dekan I,

dr. Rina Gustia, Sp.KK
NIP. 196408191991032001

Koordinator Blok 2.3

dr.Yusrawati, Sp.OG(K)
NIP. 196506241992032001

SKILLS LAB

BLOK 2.3 REPRODUKSI

Skills Lab I :

- **Anamnesis, Pemeriksaan Fisik Luar obstetrik**
- **Tes Kehamilan**

Skills Lab II :

- **Pemeriksaan fisik dalam obstetrik**
- **Endoservikal swab dan PAP Smear**

PENUNTUN SKILLS LAB
SERI KETRAMPILAN ANAMNESIS DAN PEMERIKSAAN FISIK LUAR OBSTETRIK

Edisi 5

November 2014

PENYUSUN:

dr. Hj. Desmiwarti, Sp.OG (K)

dr. Hj. Ermawati, SpOG (K)

EDITOR:

dr. Hj. Yusrawati, SpOG (K)

TIM PELAKSANA SKILLS LAB

FAKULTAS KEDOKTERAN

UNIVERSITAS ANDALAS

PADANG

1. PENGANTAR:

Keterampilan pemeriksaan kehamilan, merupakan keterampilan yang harus dimiliki oleh seorang dokter umum dan dipelajari sejak mahasiswa berada di jenjang akademik/preklinik. Keterampilan ini sangat membantu seorang menentukan kondisi dan perkembangan kehamilan dari seorang pasien. Pengetahuan dan keterampilan pemeriksaan kehamilan turut berperan dalam penurunan angka kematian ibu dan bayi.

Pemeriksaan obstetri meliputi banyak prosedur yamg masing-masing berkaitan dengan tujuan pemeriksaan yang dilakukan. Untuk pemeriksaan dasar obstetri, pada umumnya diperlukan pemeriksaan antenatal, anamnesis dan pemeriksaan fisik ibu hamil meliputi inspeksi, palpasi dan auskultasi. Pemeriksaan antenatal hanya memfokuskan pada hal-hal penting yang harus segera dikenali dan bagaimana kondisi-kondisi tertentu berubah sesuai dengan berlanjutnya usia kehamilan. Pemeriksaan fisik berupa palpasi dan auskultasi bertujuan untuk mengetahui usia kehamilan, letak, presentasi, jumlah janin, kondisi janin dan kesehatan muatan dengan jalan lahir

Ketrampilan ini sangat berkaitan dengan ketrampilan yang telah diberikan pada blok sebelumnya seperti *Handwashing* (Blok 1.1.), Komunikasi (Blok 1.1 – Blok 1.4), Pemeriksaan Fisik Umum (Blok 1.1), Pemeriksaan Tanda Vital (Blok 1.2), Abdomen 1 (Blok 1.4), Pemeriksaan Payudara (Blok 2.2), pada blok yang sama: pemeriksaan Urin 2 (Tes kehamilan) dan pada blok setelah ini yakni Obstetrik 2 (*Vaginal toucher* dan Kemajuan Persalinan) dan Membantu Persalinan (Blok 2.5). Waktu yang dibutuhkan untuk melakukan ketrampilan ini adalah 150 menit (3 x 50 menit). Dilakukan di ruangan skills lab FK-Unand.

2. TUJUAN PEMBELAJARAN:

2.1 Tujuan Instruksional Umum

Setelah melakukan pelatihan ketrampilan Anamnesis dan Pemeriksaan Fisik Luar Obstetrik mahasiswa mampu melaksanakan anamnesa,

pemeriksaan umum, pemeriksaan fisik luar pada ibu hamil, pemeriksaan ginekologi, endoservikal swab , pap smear dan melakukan tes kehamilan.

2.2 Tujuan Instruktional Khusus :

2.2.1 Mahasiswa mampu menjelaskan indikasi pemeriksaan obstetri.

2.2.2 Mahasiswa mampu melakukan pemeriksaan antenatal secara umum termasuk anamnesis dan pemeriksaan fisik luar obstetri.

2.2.3 Mahasiswa mampu melakukan pemeriksaan antenatal secara khusus yaitu pemeriksaan palpasi menurut Leopold dan auskultasi detak jantung janin.

2.2.4 Mahasiswa mampu membuat kesimpulan hasil pemeriksaan dan diagnosis.

2.2.5 Mahasiswa mampu membuat prognosis dan rencana penatalaksanaan.

2.2.6 Mahasiswa mampu melakukan pemeriksaan ginekologi, endoservikal swab, pap smear dan melakukan tes kehamilan.

3. STRATEGI PEMBELAJARAN:

3.1. Demonstrasi dari video yang disediakan dan dari instruktur

3.2 Supervisi

3.3 Mandiri

3.4 Diskusi

4. PRASYARAT:

4.1 Pengetahuan yang perlu dimiliki sebelum berlatih:

4.1.1 Anatomi Genitalia Wanita

4.1.2 Pertumbuhan dan perkembangan janin intra uterin

4.1.3 Perubahan fisiologi pada ibu hamil

4.2 Praktikum yang harus diikuti sebelum berlatih

4.2.1 Anatomi genitalia wanita

4.3 Ketrampilan yang terkait:

4.3.1 Komunikasi (Blok 1.1 – Blok 1.4)

4.3.2 Pemeriksaan Fisik Umum (Blok 1.1)

4.3.3 Pemeriksaan Tanda Vital (Blok 1.2)

4.3.4 Abdomen 1 (Blok 1.4)

4.3.5 Pemeriksaan Payudara (Blok 2.2)

4.3.6 Auto dan allo anamnesis pada kasus obstetrik (Blok 2.3)

5. TEORI

KEHAMILAN NORMAL

PENDAHULUAN

Masa kehamilan dimulai dari konsepsi sampai lahirnya janin. Lamanya hamil normal adalah 280 hari (40 minggu atau 9 bulan 7 hari) dihitung dari hari pertama haid terakhir. Kehamilan dibagi dalam 3 triwulan, yaitu triwulan pertama dimulai dari konsepsi sampai 3 bulan, triwulan kedua dari bulan keempat sampai 6 bulan, triwulan ketiga dari bulan ketujuh sampai 9 bulan.

Kehamilan melibatkan perubahan fisik maupun emosional dari ibu serta perubahan sosial di dalam keluarga. Jarang seorang ahli medik terlatih yang begitu terlibat dalam kondisi yang biasanya sehat dan normal. Mereka menghadapi suatu tugas yang tidak biasa dalam memberikan dukungan pada ibu dan keluarganya dalam rencana menyambut anggota keluarga baru, memantau perubahan-perubahan fisik yang normal yang dialami ibu serta tumbuh kembang janin, juga mendeteksi serta menatalaksana setiap kondisi yang tidak normal. Pada umumnya kehamilan berkembang dengan normal dan menghasilkan kelahiran bayi sehat cukup bulan melalui jalan lahir namun kadang-kadang tidak sesuai dengan yang diharapkan. Sulit diketahui sebelumnya bahwa kehamilan akan menjadi masalah. Sistem penilaian risiko tidak dapat memprediksi apakah ibu hamil akan bermasalah selama kehamilannya. Oleh karena itu, pelayanan/asuhan antenatal merupakan cara penting untuk memonitor dan mendukung kesehatan ibu hamil normal dan mendeteksi ibu dengan kehamilan normal.

Ibu hamil sebaiknya dianjurkan untuk mengunjungi bidan atau dokter sedini mungkin semenjak ia merasa dirinya hamil untuk mendapatkan pelayanan/asuhan antenatal.

Tujuan asuhan antenatal

- Memantau kemajuan kehamilan untuk memastikan kesehatan ibu dan tumbuh kembang bayi

- Meningkatkan dan mempertahankan kesehatan fisik, mental dan sosial ibu dan bayi
- Mengenali secara dini adanya ketidaknormalan atau komplikasi yang mungkin terjadi selama hamil, termasuk riwayat penyakit secara umum, kebidanan dan pembedahan
- Mempersiapkan persalinan cukup bulan, melahirkan dengan selamat, ibu maupun bayinya dengan trauma seminimal mungkin
- Mempersiapkan ibu agar masa nifas berjalan normal dan pemberian asi eksklusif
- Mempersiapkan peran ibu dan keluarga dalam menerima kelahiran bayi agar dapat tumbuh kembang secara normal

Kebijakan program

Kunjungan antenatal sebaikr.ya dilakukan paling sedikit 4 kali selama kehamilan

- Satu kali pada triwulan pertama
- Satu kali pada triwulan kedua
- Dua kali pada triwulan ketiga

Pelayananasuhan standar minimal termasuk "7T"

- (**T**imbang) berat badan
- Ukur (**T**ekanan) darah
- Ukur (**T**inggi) fundus uteri
- Pemberian imunisasi (**T**etanus **T**oksoid) **TT** lengkap
- Pemberian **T**ablet zat besi, minimum 90 tablet selama kehamilan
- **T**es terhadap Penyakit Menular Seksual
- **T**emu wicara dalam rangka persiapan rujukan

WHO:

- *Birth Planning*
- *Danger Signs*
- *Emergency Preparedness*
- *Social Support*

Pelayanan/asuhan antenatal ini hanya dapat diberikan oleh tenaga kesehatan profesional dan tidak dapat diberikan oleh dukun bayi.

Kebijakan teknis

Setiap kehamilan dapat berkembang menjadi masalah atau komplikasi setiap saat. Itu sebabnya mengapa ibu hamil memerlukan pemantauan selama kehamilannya. Penatalaksanaan ibu hamil secara keseluruhan meliputi komponen-komponen sebagai berikut:

- Mengupayakan kehamilan yang sehat
- Melakukan deteksi dini kompikasi, melakukan penatalaksanaan awal serta rujukan bila diperlukan
- Persiapan persalinan yang bersih dan aman
- Perencanaan antisipatif dan persiapan dini untuk melakukan rujukan jika terjadi komplikasi

Pemberian vitamin Zat Besi

Dimulai dengan memberikan satu tablet sehari sesegera mungkin setelah rasa mual hilang. Tiap tablet mengandung $FeSO_a$ 320 mg (zat besi 60 mg) dan Asam Folat 500 pg, minimal masing-masing 90 tablet. Tablet besi sebaiknya tidak diminum bersama teh atau kopi, karena akan mengganggu penyerapan.

Imunisasi TT

Antigen	Interval (Selang waktu minimal)	Lama perlindungan	% perlindungan
TT1	Pada kunjungan antenatal pertama	-	-
TT2	4 minggu setelah TT1	3 tahun *	80
TT3	6 bulan setelah TT2	5 tahun	95
TT4	1 tahun setelah TT3	10 tahun	99
TT5	1 tahun setelah TT4	25 tahun/seumur hidup	99

*Keterangan : * artinya apabila dalam waktu 3 tahun WUS(Wanita Usia Subur) tersebut melahirkan, maka bayi yang dilahirkan akan terlindung dari TN (Tetanus Neonatorum).*

PENILAIAN KLINIK

Penilaian klinik merupakan proses berkelanjutan yang dimulai pada kontak pertama antara petugas kesehatan dengan ibu hamil dan secara optimal berakhir pada pemeriksaan 6 minggu setelah persalinan. Pada setiap kunjungan antenatal, petugas mengumpulkan dan menganalisis data mengenai kondisi ibu melalui anamnesis dan pemeriksaan fisik, untuk mendapatkan diagnosis kehamilan intrauterin, serta ada tidaknya masalah atau komplikasi.

Penentuan usia kehamilan dapat dilakukan berdasarkan perhitungan dari hari pertama siklus haid (HPHT) dengan menggunakan rumus Naegele dengan syarat menstruasi haruslah teratur setiap 28 hari dan tidak menggunakan kontrasepsi hormonal. Rumus Naegele adalah cara standar perhitungan tanggal jatuh tempo untuk kehamilan. Hal ini dinamai Franz Karl Naegele (1778-1851), dokter kandungan Jerman yang merancang aturan ini.

Aturan ini memperkirakan tanggal taksiran persalinan (TP), berdasarkan HPHT dengan cara menambahkan tahun satu, mengurangkan tiga pada bulan dan menambahkan tujuh pada hari untuk tanggal tersebut . Hal ini mendekati dengan rata-rata kehamilan manusia normal yang berlangsung selama 40 minggu (280 hari) dari HPHT, atau 38 minggu (266 hari) dari tanggal pembuahan.

Kriteria tertentu harus diikuti untuk menerapkan aturan Naegele, yaitu:

1. Sebelumnya 12 siklus harus teratur dan siklus 28-30 hari;
2. Ke-12 siklus sebelumnya tidak boleh dengan menggunakan pil kontrasepsi oral.
3. Periode menstruasi terakhir harus normal, yaitu perdarahan haid durasi 3-5 hari dan rata-rata jumlah pad berubah per hari adalah 3

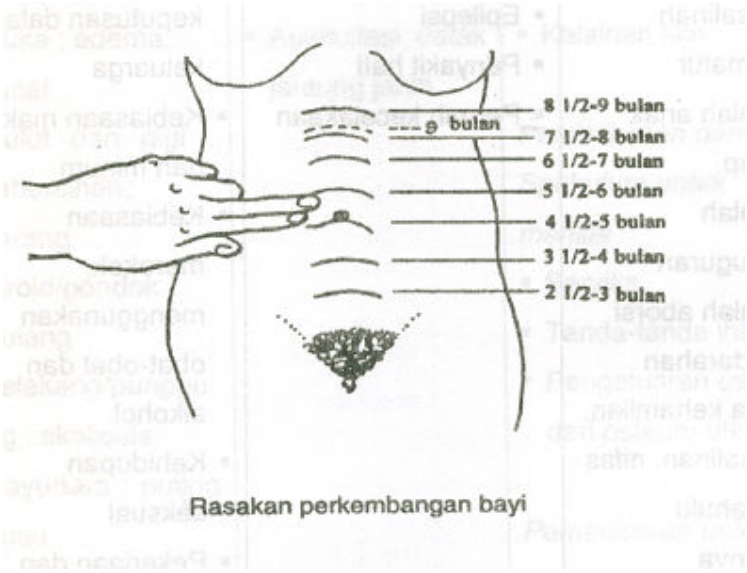

Tinggi fundus uteri disesuaikan dengan umur kehamilan

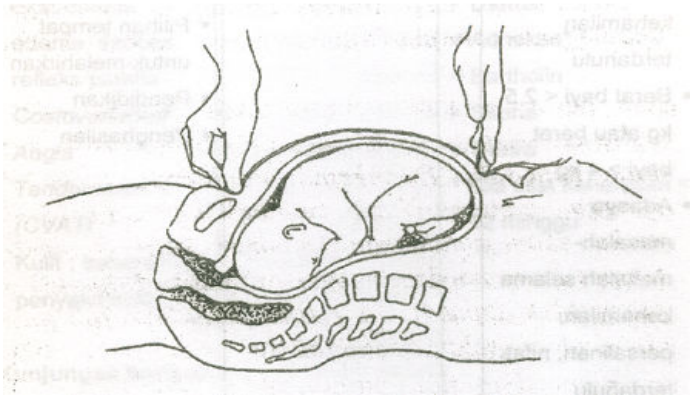

Pengukuran dengan pita pengukur tinggi fundus uteri

Berdasarkan tinggi fundus dapat ditentukan taksiran berat anak dengan menggunakan rumus dari Johnson – Toshach. Johnson dan Toshach (1954) menggunakan suatu metode untuk menaksir berat janin dengan pengukuran (TFU) tinggi fundus uteri, yaitu mengukur jarak antara tepi atas simfisis pubis sampai puncak fundus uteri dengan mengikuti lengukungan uterus, memakai pita pengukur serta melakukan pemeriksaan dalam (*vaginal toucher*) untuk mengetahui penurunan bagian terendah.

Faktor-faktor yang berpengaruh terhadap pengukuran atau taksiran dan diperkirakan tidak dapat dikoreksi seperti tumor rahim, hidramnion, plasenta previa, kehamilan ganda. Sehingga pada keadaan diatas rumus dari Johnson Toshach tidak dapat digunakan. Rumus yang dikemukakan adalah :

W (gram)=(tinggi fundus uteri – station) x 155

Untuk station minus = 13, untuk station nol = 12, dan untuk station plus = 11

Anamnsesis

Riwayat Kehamilan ini	**Riwayat Obstetri lalu**	**Riwayat Penyakit**	**Riwayat Sosial Ekonomi**
• Usia ibu hamil • Hari pertama haid terakhir, siklus haid • Perdarahan per vaginam • Keputihan • Mual dan muntah • Masalah/kelainan pada kehamilan sekarang • Pemakaian obat-obat (termasik jamu-jamuan)	• Jumlah kehamilan • Jumlah persalinan • Jumlah persalinan cukup bulan • Jumlah persalinan premature • Jumlah anak hidup • Jumlah keguguran • Jumlah aborsi • Perdarahan pada kehamilan, persalinan, nifas terdahulu • Adanya hipertensi dalam kehamilan pada kehamilan terdahulu • Berat bayi < 2,5 kg atau berat bayi > 4 kg	• Jantung • Tekanan darah tinggi • Diabetes mellitus • TBC • Pernah operasi • Alergi obat/makanan • Ginjal • Asma • Epilepsi • Penyakit hati • Pernah kecelakaan	• Status perkawinan • Respon ibu dan keluarga tehadap kehamilan • Jumlah keluarga di rumah yang membantu • Siapa pembuat keputusan dalam keluarga • Kebiasaan makan dan minum • Kebiasaan merokok, menggunakan obat-obata dan alkohol • Kehidupan seksual • Pekerjaan dan aktivitas sehari-hari • Pilhan tempat untuk melahirkan • Pendidikan • Penghasilan

	• Adanya masalah-masalah selama kehamilan, persalinan, nifas terdahulu		

Pemeriksaan

Fisik Umum	**Pemeriksaan Luar**	**Pemriksaan Dalam**	**Laboratorium**
Kunjungan Pertama Tekanan darah Suhu badan Nadi Pernapasan Berat badan Tinggi badan Muka : edema, pucat Mulut dan gigi : kebersihan, karang Tiroid/gondok Tulangbelakang/punggung : skoliosis Payudara : puting susu Abdomen : bekas operasi Ektremitas : edema, varises, refleks patella *Costovertebral Angle Tenderness (CVAT)* Kulit : kebersihan/	**Pada setiap kunjungan :** Mengukur tinggi fundus uteri Palpasi untuk menentukan letak janin (atau lebih 28 minggu) Auskultasi detak jantung janin	**Pada kunjungan pertama :** *Pemeriksaan Vulva/Perineum untuk :* Varises Kondiloma Edema Hemoroid Kelainan lain *Pemeriksaan dengan Spekulum untuk menilai :* Serviks Tanda-tanda infeksi Pengeluaran	**Kunjungan Pertama :** Darah Hemoglobin Urin : Warna, bau, kejernihan Protein Glukosa

penyakit kulit **Kunjungan berikutnya :** Tekanan darah Berat badan Edema Masalah dari kunjungan pertama		cairan dari osteum uteri *Pemeriksaan untuk menilai :* Serviks* Uterus* Adneksa* Bartholin* Skene Uretra Bila usia kehamilan < 12 minggu	

Memantau tumbuh kembang janin (nilai normal)

Usia Kehamilan	**Tinggi Fundus**	
	Dalam cm	**Menggunakan petunjuk-petunjuk badan**
13 minggu	-	Hanya teraba di atas simfisis pubis
16 minggu	-	Di tengah, antar simfisis pubis dan umbilikus
20 minggu	20 cm (± 2 cm)	Pada umbilikus
22-27 minggu	Usia kehamilan dalam minggu = cm (± 2 cm)	-
28 minggu	28 cm (± 2 cm)	Di tengah, antar umbilikus dan prosesus sifoideus
29-35 minggu	Usia kehamilan dalam minggu = cm (± 2 cm)	-

36 minggu	36 cm (± 2 cm)	Pada prosesus sifoideus

Diagnosis

Diagnosis dibuat untuk menentukan hal-hal sebagai berikut :

Kategori	**Gambaran**
Kehamilan normal	Mempunyai tanda-tanda positif : Perubahan warna pada serviks Warna areola lebih gelap, pembesaran payudara Pembesaran abdomen + detak jantung janin (jika terlihat > 20 minggu) Ukuran uterus sama/sesuai usia kehamilan Pemeriksaan fisik dan laboratorium normal
Kehamilan normal dengan masalah khusus	Seperti masalahkeluarga atau psiko-sosial, kekerasan dalam rumah tangga, kebutuhan financial, dll
Kehamilan dengan masalah kesehatan yang membutuhkan rujukan untuk konsultasi dan atau kerjasama penanganannya	Seperti hipertensi, anemia berat, preeklampsia, tumbuh kembang janin terhambat di dalam uterus. Infeksi saluran kemih, penyakit kelmain dan kondisi lain-lain yang dapat memburuk selama kehamilan
Kehamilan dengan kondisikegawatdaruran yang membutuhkan rujukan segera	Seperti perdarahan, eklampsia, ketuban pecah dini, atau kondisi-kondisi kegawatdaruratan lain pada ibu dan bayi

Pemeriksaan Leopold 1 , 2 , 3 , 4

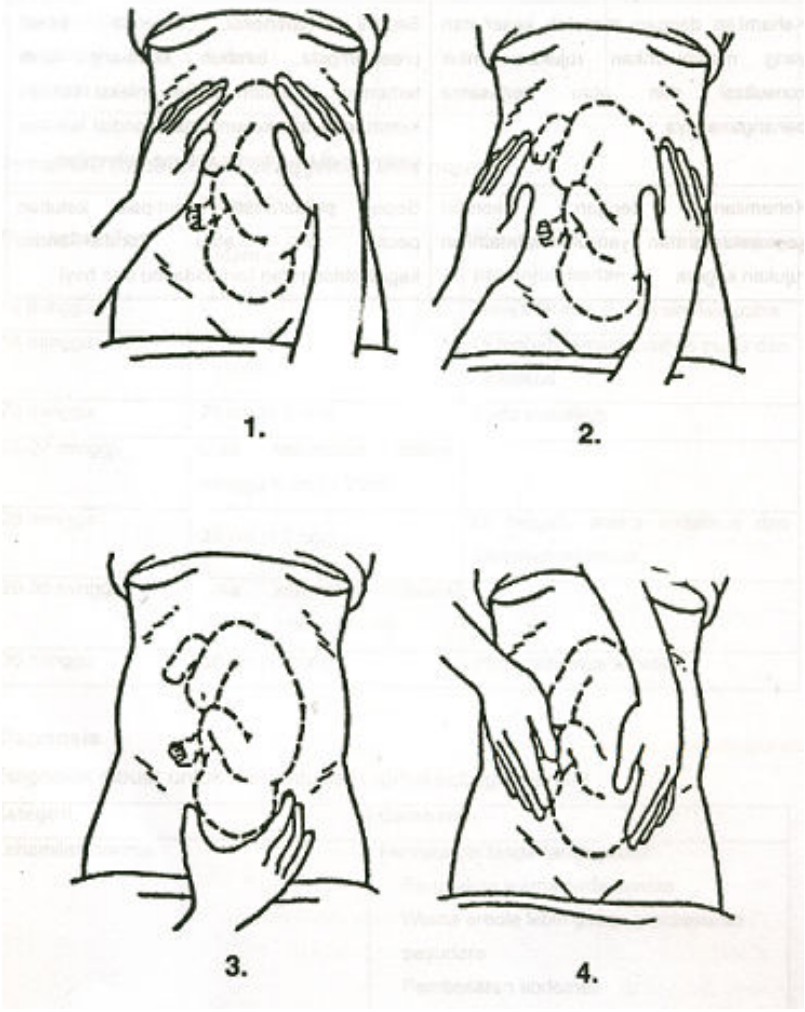

Mendengarkan denyut jantung janin

Mendengarkan denyut jantung janin

Rekam Medik

Seluruh hasil anamnesis dan pemeriksaan dicatat dam Kartu Bumil (Kartu Ibu Hamil)

Kategori	**Gambaran**
Kehamilan normal	1. Anamnesis dan pemeriksaan lengkap pada kunjungan antenatal pertama • Lihat bagaian penilaian 2. Memantau kemajuan pada kunjungan berikutnya • Memantau tekanan darah – di bawah 140/90, adanya peningkatan ≤ 30 mm sistolik atas tidak hamil garis dasar triwulan pertama • Bertabahnya berat badan minimal 10 kg selama kehamilan • Edema hanya pada ekstremitas • Tinggi fundus – cm atau menggunakan jari-jari tangan dapat disamakan dengan usia kehamilan • Detak jatung janin 120 sampai 160 detak per menit • Gerakan janin + 18-20 minggu hingga melahirkan 3. Memberikan zat besi (lihat jadwal) 4. Memberikan imunisai TT (lihat jadwal)
Kategori	**Gambaran**
	Memberikan konseling 1. Gizi : peningkatan konsumsi makanan hingga 300 kalori per hari, mengkonsumsi makanan yang mengandung protein, zat besi, minum cukup cairan (menu seimbang) 2. Latihan : normal tidak berlebihan, istirahat jika lelah 3. Perubahan fisiologi : tambah berat badan,

	perubahan pada payudara, tingkat tenaga yang bisa menurun, "penyakit mual di pagi hari", selama triwulan pertama, rasa panas dalam perut, dan/atau varises, hubungan suami istri boleh dilanjutkan selama kehamilan 4. Memberitahukan kepada ibu kapan kembali untuk pemantauan lanjutan kehamilan 5. Menasehati ibu untuk mencari pertolongan segera jika ia mendapati tanda-tanda bahaya sebagai berikut : • Perdarahan per vagina • Sakit kepala lebih dari bisa • Gangguan penglihatan • Pembengkakan pada wajah/tangan • Nyeri abdomen (epigastrik) • Janin tidak bergerak sebanyak biasanya 6. Merencanakan dan mempersiapkan kelahiran yang bersih dan aman di rumah (untuk tingkat desa) • Sabun dan air • Handuk dan selimut bersih untuk bayi • Makanan dan minuman untuk ibu selama persalinan • Mendiskusikan praktek-praktek tradisional, posisi melahirkan dan harapan-harapan • Mengidentifikasi siapa yang dapat menolong bidan selama persalinan di rumah 7. Petunjuk dini: untuk mencegah keterlambatan dalam pengambilan keputusan dan upaya rujukan saat terjadinya komplikasi, nasehat lepada ibu hamil, suaminya, ibunya atau anggota keluarga yang lain untuk: mengidentifikasi sumber

	transportasi dan menyisihkan cukup dana untuk menutup biaya-biaya perawatan kegawatdaruratan 8. Menjaga kebersihan diri terutama lipatan kulit (ketiak, bawah buah dada, daerah genitalia) dengan cara dibersihkan dengan air dan dikeringkan. Menjelaskan cara merawat payudara terutama pada ibu yang mempunyai puting susu rata atau masuk ke dalam. Ibu diajarkan cara mengeluarkan puting susu : yaitu tekan puting susu dengan menggunakan kedua ibu jari, dilakukan 2 kali sehari selama 5 menit.
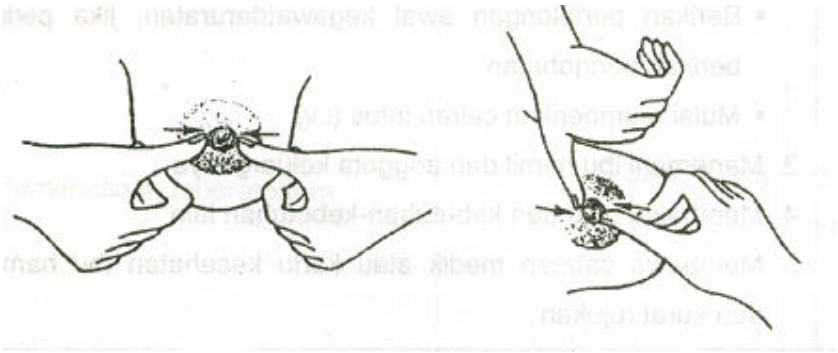	
Kehamilan normal dengan kebutuhan khusus	1. Memberikan seluruh layanan/asuhan antenatal seperti di atas 2. Memberikan konseling khusus untuk kebutuhan ibu dan masalah-masalahnya
Ibu hamil dengan masalah kesehatan/komplikasi yang membutuhkan rujukan untuk	1. Merujuk ke dokter untuk konsultasi • Menolong ibu menentukan pilihan yang tepat untuk konsultasi (dokter puskesmas, dokter obgin, dsb) 2. Melampirkan kartu kesehatan ibu hamil berikut surat

konsultasi atau kerjasama penanganan	rujukan 3. Meminta ibu untuk kembali setelah konsultasi dan membawa surat dengan hasil dari rujukan 4. Meneruskan pemantauan kondisi ibu dan bayi selama kehamilan 5. Memberikan layanan/asuhan antenatal 6. Perencanaan dini jika tidak aman bagi melahirkan di rumah : • Menyepakati diantara para pengambil keputusan dalam keluarga tentang rencana melahirkan (terutama suami dan ibu atau ibu mertua) • Persiapan/pengaturan transportasi untuk ke tempat persalinan dengan aman, terutama pada malam hari atau selama musim hujan • Rencana pendanaan untuk transpor dan perawatan di tempat persalinan yanga aman. Apakah ibu hamil dapat menabung cukup uang, atau dapatkah ia meminta dana masyarakat ? • Periapan asuhan anak jika dibutuhkan selama persalinan
Kegawatdaruratan	1. Rujuk segera ke fasilitas kesehatan terdekat di mana tersedia pelayanan kegawatdaruratan obstetrik yang sesuai 2. Sambil menunggu transportasi • Berikan pertolongan awal kegawatdaruratan, jika perlu berikan pengobatan • Mulai memberikan cairan infus (i.v) 3. Membawa catatan medik atau kartu kesehatan ibu hamil dan surat rujukan

Ringkasan penilaian klinik dan penanganan kehamilan

Penilaian Antenatal	**Kunjungan I**	**Kunjungan II**	**Kunjungan III**	**Kunjungan IV**
Riwayat Kehamilan	√	√	√	√
Riwayat Kebidanan	√			
Riwayat Kesehatan	√			
Riwayat Sosial	√			
Pemeriksaan keseluruhan (umum)	√	Jika ada indikasi terbatas	Jika ada indikasi terbatas	Jika ada indikasi terbatas
Pemeriksaan kebidanan (dari luar)	√	√	√	√
Pemeriksaan kebidanan (dari dalam)	√	Jika ada indikasi	Jika ada indikasi	Jika ada indikasi
Pemeriksaan laboratorium	√	√	√	Cek kembali Hb; dan pemeriksaan laboratorium lain jika ada indikasi
Penanganan				
Pemberian tetanus Toksoid	TT1 (0,5 cc)	TT2 (0,5 cc)		
Pemberian tablet tambah darah	90 hari			
Konseling Umum	√	Memperkuat	Memperkuat	Memperkuat
Konseling Khusus	Jika ada indikasi	Jika ada indikasi	Jika ada indikasi	Jika ada indikasi

Perencanaan khusus			√	√
Perencanaan penanganan komplikasi	√	√	√	√

- **Jadwal kunjungan ulang :**
  - Kunjungan I 16 minggu dilakukan untuk :
    - Penapisan dan pengobatan anemia
    - Perencanaan persalinan
    - Pengenalan komplikasi akibat kehamilan dan pengobatannya
  - Kunjungan II (24-28 minggu) dan kunjungan III (32 minggu), dilakukan untuk:
    - Pengenalan komplikasi akibat kehamilan dan pengobatannya
    - Penapisan preeklampsia, gemelli, infeksi alat reproduksi dan saluran perkemihan, MAP
    - Mengulang perencanaan persalinan
  - Kunjungan IV 36 minggu sampai lahir
    - Sama seperti kegiatan kunjungan II dan III
    - Mengenali adanya kelainan letak dan presentasi
    - Memantapkan rencana persalinan
    - Mengenali tanda-tanda persalinan

Kebiasaan yang lazim dilakukan namun tidak menguntungkan:

Kebiasaan	**Keterangan**
• Mengurangi garam untuk mencegah preeklampsia	Peningkatan tekanan darah, edema, proteinuria tidka semata-mata karena penyakit pembuluh darah, namun karena perubahan akibat kehamilan
• Membatasi hubungan seksual untuk mencegah abortus dan kelahiran prematur	Belum ada bukti bahwa abortus dan kelahiran prematur disebabkan karena hubungan seksual. Dikhawatirkan

	terjadinya penularan penyakit seksual
• Pemberian kalsium untuk mencegah kram pada kaki	Kram pada kaki bukan semata-mata disbabkan kekuranagn kalsium
• Membatasi makan dan minum untuk menvegah bayi besar	Bayi besar disebabkan karena gangguan metabolisme pada ibu seperti diabetes mellitus

6. PROSEDUR KERJA

6.1 Tahap Persiapan:

Media dan Alat Pembelajaran :

a. Penuntun Belajar untuk anamnesa pada kunjungan antenatal

b. Penuntun Belajar untuk pemeriksaan fisik luar obstetri

c. Manekin Maternity, Stetoskop (monoaural/Laenec dan binaural), pita meteran, termometer, timbangan, réflex, Hammer, model anatomic, sarung tangan, kain penutup tubuh, ember untuk cairan dekontaminasi, sabun dan wastafel untuk simulasi mencuci tangan

d. Kertas, pensil, pena dan kartu ibu.

6.2 Tahap Pelaksanaan:

6.2.1 ANAMNESIS

a. Ucapkan salam

b. Dengan sopan, tanyakan identitas ibu (nama, umur, alamat)

c. Tanyakan tentang :

- Riwayat terlambat haid dan hari pertama haid terakhir (HPHT)
- Riwayat mual, muntah, dan perdarahan.
- Riwayat nyeri perut, trauma, dan keputihan.
- Riwayat haid dan Gangguannya.
- Riwayat Penyakit Dahulu
- Riwayat Penyakit keluarga
- Riwayat perkawinan (berapa dan tahun)

- Riwayat Kehamilan dan Persalinan sebelumnya (kesulitan persalinan yang lalu)

d. Tentukan usia kehamilan menurut anamnesis haid dan buat taksiran persalinan

6.2.2 PEMERIKSAAN

UMUM

- Keadaan umum
- Berat badan
- Tinggi badan
- Tanda vital (Tekanan darah, nadi, pernapasan, suhu tubuh)

KHUSUS

a. Jelaskan tentang prosedur pemeriksaan kepada ibu, juga bahwa pemeriksaan ini kadang-kadang menimbulkan perasaan khawatir atau tidak enak tetapi tidak akan membahayakan bayi yang ada dalam kandungan
b. Persilahkan ibu untuk berbaring
c. Sisihkan pakaian ibu hingga seluruh perut ibu tampak jelas sampai batas dibawah proc. Xypoideus, kemudian minta ibu untuk meletakkan kedua telapak kaki pada ranjang sehingga terjadi sedikit fleksi pada sendi paha (coxae) dan lutut (genu), untuk mengurangi ketegangan dinding perut
d. Tutup paha dan kaki ibu dengan kain yang telah disediakan
e. Cuci tangan pemeriksa dengan sabun, bilas dengan air hangat kemudian keringkan kedua tangan tersebut dengan handuk
f. Pemeriksa berada disisi kanan ibu mengahadap bagian lateral kanan
g. Beritahu kepada ibu bahwa pemeriksa akan memulai proses pemeriksaan

Leopold 1 :

- Letakkan sisi lateral telunjuk kiri pada fundus uteri untuk menentukan tinggi fundus. Perhatikan agar jari tersebut tidak mendorong uterus ke bawah (jika diperlukan, fiksasi uterus bawah

denga meletakkan ibu jari dan telunjuk tangan kanan dibagian lateral depan kanan dan kiri, setinggi tepi atas simfisis)

- Angkat jari telunjuk kiri (dan jari-jari yang memfiksasi uterus bawah) kemudian atr posisi pemeriksa sehingga menghadap ke bagian keapala ibu
- Letakkan ujung telapak tangan kiri dan kanan pada fundus uteri dan rasakan bagian bayi yang ada pada bagian tersebut dengan jalan menekan secara lembut dan menggeser telapak tangan kiri dan kanan secara bergantian.

Leopold 2 :

- Letakkan telapak tangan kiri pada dinding perut lateral kanan dan telapak tangan kanan pada dinding perut lateral kiri ibu secara sejajar dan pada ketinggian yang sama
- Mulai dari bagian atas, tekan secara bergantian atau bersamaan (simultan) telapak tangan kiri dan kanan, kemudian geser ke arah bawah dan rasakan adanya bagian yang rata dan memanjang (punggung) atau bagian-bagian kecil (eksteremitas)

Leopold 3 :

- Pemeriksa tetap menghadap ke muka pasien
- Gunakan tangan kanan untuk mempalpasi bagian bawah rahim
- Dengan keempat jari dan ibu jari pegang bagian terbawah janin (kepala) dan tentukan sudah terfiksir atau belum.

Leopold 4 :

- Pemeriksa berganti menghadap kearah kaki pasien
- Letakkan ujung telapak tangan kiri dan kanan pada lateral kiri dan kanan uterus bawah, ujung-ujung jari tangan kiri dan kanan berada pada tepi atas simfisis
- Temukan kedua ibu jari kiri dan kanan, kemudian rapatkan semua jari-jari tangan yang meraba dinding bawah uterus

- Perhatikan sudut yang dibentuk oleh jari-jari kiri dan kanan (konvergen atau divergen)

Pemeriksaan Auskultasi

- Angkat kedua tangan dari dinding perut ibu kemudian ambil stetoskop monoaural dengan tangan kiri, kemudian tempelkan ujungnya pada dinding perut ibu yang sesuai dengan posisi punggung bayi (bagian yang memanjang dan rata)
- Tempelkan telinga kiri pemeriksa dan dengarkan bunyi jantung bayi (pindahkan titik dengar apabila pada titik pertama, bunyi jantung tersebut kurang jelas, upayakan untuk mendapatkan punctum maksimum)

  Apabila dinding perut cukup tebal sehingga sulit untuk mendengarkan bunyi jantung bayi, pindahkan ujung stetoskop pada dinding perut yang relative tipis yaitu 3 sentimeter di bawah pusat (sub-umbilikus).
- Dengarkan bunyi jantung bayi dalam 60 detik (1 menit) penuh (normal 120 – 160 kali/menit)

h. Letakkan semua peralatan yang telah digunakan pada tempat semula

i. Lakukan pemeriksaan tambahan bila diperlukan pada tempat semula

k. Beritahukan bahwa prosedur pemeriksaan telah selesai, angkat kain penutup dan rapikan kembali pakaian ibu

l. Persilahkan ibu untuk duduk kembali dan catat hasil pemeriksaan pada lembar yang telah tersedia di dalam status pasien

6.3.Tahap penjelasan/interpretasi hasil pemeriksaan

Jelaskan hasil anamnesis dan pemeriksaan fisik luar kehamilan berupa pemeriksaan umum dan pemeriksaan khusus leopold dan auskultasi yang meliputi

- Usia kehamilan dan taksiran persalinan
- Komplikasi pada kehamilan seperti perdarahan, mual dan muntah
- Adanya komplikasi pada kehamilan dan persalinan sebelumnya
- Adanya infertilitas

- Keadaan janin termasuk letak dan posisi janin
- Taksiran berat janin berdasarkan tinggi fundus
- Kondisi janin (sesuai dengan hasil pemeriksaan auskultasi)

Rencana Asuhan Antenatal:

- Jelaskan hasil temuan atau penilaian klinis ibu dan kondisi kehamilannya
- Catat pada buku kontrol ibu hamil dan jelaskan tentang langkah atau asuhan lanjutan serta jadwal pemeriksaan ulangan
- Jelaskan untuk melakukan kunjungan ulang (walaupun diluar jadwal yang telah ditentukan) bila ada keluhan
- Serahkan kembali buku kontrol ibu hamil dan ucapkan salam

EVALUASI

NO	URAIAN	SKOR			
A. ANAMNESIS		**0**	**1**	**2**	**3**
1.	Ucapkan salam				
2.	Dengan sopan, tanyakan identitas ibu (nama, umur, alamat)				
3.	Tanyakan tentang : • Riwayat terlambat haid dan hari pertama haid terakhir (HPHT) • Riwayat mual, muntah, dan perdarahan. • Riwayat nyeri perut, trauma, dan keputihan. • Riwayat haid dan Gangguannya. • Riwayat Penyakit Dahulu • Riwayat Penyakit keluarga • Riwayat perkawinan (berapa dan tahun) • Riwayat Kehamilan dan Persalinan sebelumnya (kesulitan persalinan yang lalu)				
4.	Tentukan usia kehamilan menurut anamnesis haid dan buat taksiran persalinan				
B. PEMERIKSAAN		**0**	**1**	**2**	**3**
5.	UMUM ▪ Keadaan umum ▪ Berat badan ▪ Tinggi badan ▪ Tanda vital (Tekanan darah, nadi, pernapasan, suhu tubuh)				
6.	KHUSUS a. Jelaskan tentang prosedur pemeriksaan kepada ibu, juga bahwa pemeriksaan ini kadang-kadang menimbulkan perasaan khawatir atau tidak enak tetapi tidak akan membahayakan bayi yang ada dalam kandungan b. Persilahkan ibu untuk berbaring c. Sisihkan pakaian ibu hingga seluruh perut ibu tampak jelas kemudian minta ibu untuk meletakkan kedua telapak kaki pada ranjang sehingga terjadi sedikit fleksi pada sendi paha (coxae) dan lutut (genu), untuk mengurangi ketegangan dinding perut d. Tutup paha dan kaki ibu dengan kain yang telah disediakan e. Cuci tangan pemeriksa dengan sabun, bilas dengan air hangat kemudian keringkan kedua tangan tersebut dengan handuk f. Pemeriksa berada disisi kanan ibu mengahadap bagian lateral kanan g. Beritahu kepada ibu bahwa pemeriksa akan memulai proses pemeriksaan				

7	Leopold 1 : – Letakkan sisi lateral telunjuk kiri pada fundus uteri untuk menentukan tinggi fundus. Perhatikan agar jari tersebut tidak mendorong uterus ke bawah (jika diperlukan, fiksasi uterus bawah denga meletakkan ibu jari dan telunjuk tangan kanan dibagian lateral depan kanan dan kiri, setinggi tepi atas simfisis) – Angkat jari telunjuk kiri (dan jari-jari yang memfiksasi uterus bawah) kemudian atr posisi pemeriksa sehingga menghadap ke bagian keapala ibu – Letakkan ujung telapak tangan kiri dan kanan pada fundus uteri dan rasakan bagian bayi yang ada pada bagian tersebut dengan jalan menekan secara lembut dan menggeser telapak tangan kiri dan kanan secara bergantian				
8	Leopold 2 : – Letakkan telapak tangan kiri pada dinding perut lateral kanan dan telapak tangan kanan pada dinding perut lateral kiri ibu secara sejajar dan pada ketinggian yang sama – Mulai dari bagian atas, tekan secara bergantian atau bersamaan (simultan) telapak tangan kiri dan kanan, kemudian geser ke arah bawah dan rasakan adanya bagian yang rata dan memanjang (punggung) atau bagian-bagian kecil (ekstremitas)				
9	Leopold 3 : - Pemeriksa tetap menghadap ke muka pasien - Gunakan tangan kanan untuk mempalpasi bagian bawah rahim - Dengan keempat jari dan ibu jari pegang bagian terbawah janin (kepala) dan tentukan sudah terfiksir atau belum bagian terbawah janin tersebut				
10	Leopold 4 : – Pemeriksa berganti menghadap kearah kaki pasien – Letakkan ujung telapak tangan kiri dan kanan pada lateral kiri dan kanan uterus bawah, ujung-ujung jari tangan kiri dan kanan berada pada tepi atas simfisis – Temukan kedua ibu jari kiri dan kanan, kemudian rapatkan semua jari-jari tangan yang meraba dinding bawah uterus – Perhatikan sudut yang dibentuk oleh jari-jari kiri dan kanan (konvergen atau divergen) – Setelah itu, pindahkan ibu jari dan telunjuk tangan kiri pada bagian terbawah bayi (bila presentasi kepala, upatakan memegang bagian				

	kepala di dekat leher dan bila presentasi bokong, upayakan untuk memegang pinggang bayi) – Fiksasikan bagian tersebut kearah pintu atas panggul kemudian letakkan jari-jari tangan kanan di antara tangan kiri dan simfisis untuk menilai seberapa jauh bagian terbawah telah memasuki pintu atas panggul				
C. Pemeriksaan Auskultasi					
11.	Angkat kedua tangan dari dinding perut ibu kemudian ambil stetoskop monoaural dengan tangan kiri, kemudian tempelkan ujungnya pada dinding perut ibu yang sesuai dengan posisi punggung bayi (bagian yang memanjang dan rata)				
12.	Tempelkan telinga kiri pemeriksa dan dengarkan bunyi jantung bayi (pindahkan titik dengar apabila pada titik pertama, bunyi jantung tersebut kurang jelas, upayakan untuk mendapatkan punctum maksimum) – *Apabila dinding perut cukup tebal sehingga sulit untuk mendengarkan bunyi jantung bayi, pindahkan ujung stetoskop pada dinding perut yang relative tipis yaitu 3 sentimeter di bawah pusat (sub-umbilikus)*				
13.	Dengarkan dan bunyi jantung bayi dalam 60 detik (1 menit) penuh (normal 120 – 160 kali/menit)				
14.	Letakkan semua peralatan yang telah digunakan pada tempat semula				
15.	Beritahukan bahwa prosedur pemeriksaan telah selesai, angkat kain penutup dan rapikan kembali pakaian ibu				
16.	Persilahkan ibu untuk duduk kembali dan catat hasil pemeriksaan pada lembar yang telah tersedia di dalam status pasien				
D. PENJELASAN HASIL PEMERIKSAAN		**0**	**1**	**2**	**3**
17.	Jelaskan hasil pemeriksaan palpasi dan auskultasi yang meliputi – Usia kehamilan – Letak janin (memanjang, melintang, oblik) – Posisi janin (punggung kanan/kiri, superior/inferior) – Presentasi (kepala, sungsang, lintang, ganda) – Kondisi janin (sesuai dengan hasil pemeriksaan auskultasi)				
E. RENCANA ASUHAN ANTENATAL		**0**	**1**	**2**	**3**
18.	Jelaskan hasil temuan atau penilaian klinis ibu dan kondisi kehamilannya				
19	Jelaskan tentang rencana asuhan antenatal berkaitan dengan hasil temuan tersebut				
20.	Catat pada buku kontrol ibu hamil dan jelaskan tentang langkah atau asuhan lanjutan serta jadwal pemeriksaan ulangan				

21.	Jelaskan untuk melakukan kunjungan ulang (walaupun diluar jadwal yang telah ditentukan) bila ada keluhan				
22.	Serahkan kembali buku kontrol ibu hamil dan ucapkan salam				
	TOTAL				

Keterangan:
0 = Tidak dilakukan
1 = Dilakukan dengan banyak perbaikan
2 = Dilakukan dengan sedikit perbaikan
3 = Dilakukan dengan sempurna

Untuk nomor 1 → 0= tidak silakukan 1 = dilakukan

Nilai = $\frac{\text{Total}}{64}$ x 100

PENUNTUN SKILLS LAB
SERI KETRAMPILAN LABORATORIUM
TES KEHAMILAN

Edisi 5

November 2014

PENYUSUN:

dr. Hj. Yusrawati, SpOG (K)

dr. Syamel Muhammad

TIM PELAKSANA SKILLS LAB

FAKULTAS KEDOKTERAN

UNIVERSITAS ANDALAS

PADANG

1. PENGANTAR:

Keterampilan pemeriksaan kehamilan, merupakan keterampilan yang harus dimiliki oleh seorang dokter umum dan dipelajari sejak mahasiswa berada di jenjang akademik/preklinik. Keterampilan ini sangat membantu seorang menentukan kondisi dan perkembangan kehamilan dari seorang pasien. Pengetahuan dan keterampilan pemeriksaan kehamilan turut berperan dalam penurunan angka kematian ibu dan bayi.

Pemeriksaan kehamilan termasuk pemeriksaan laboratorium sederhana berupa pemeriksaan urin untuk tes kehamilan dengan KIT. Pemeriksaan ini telah sangat berkembang dan mudah dilakukan oleh siapun pun, oleh karena itu diharapkan seorang dokter perlu memahami prinsip dasar pemeriksaan, cara dan bagaimana menginterpretasikan hasil tes kehamilan ini.

Ketrampilan ini sangat berkaitan dengan ketrampilan yang telah diberikan pada blok sebelumnya seperti *Handwashing* (Blok 1.1.), Komunikasi (Blok 1.1 – Blok 1.4, adalah 150 menit (3 x 50 menit). Dilakukan di ruangan skills lab FK-Unand.

2. TUJUAN PEMBELAJARAN:

2.1 Tujuan Instruksional Umum

Setelah melakukan pelatihan seri ketrampilan Laboratorium Tes Kehamilan mahasiswa mampu menjelaskan dan melakukan dengan benar pemeriksaan tes kehamilan dengan KIT.

2.2 Tujuan Instruktional Khusus :

2.2.1 Mahasiswa mampu menjelaskan indikasi pemeriksaan tes kehamilan dengan KIT.

2.2.2 Mahasis mampu menjelaskan dasar teori pemeriksaan tes kehamilan

2.2.3 Mahasiswa mampu melakukan pemeriksaan tes kehamilan dengan KIT

2.2.4 Mahasiswa mampu menginterpretasikan hasil pemeriksaan

3. STRATEGI PEMBELAJARAN:

3.2 Supervisi

3.3 Mandiri

3.4 Diskusi

4. PRASYARAT:

4.1 Pengetahuan yang perlu dimiliki sebelum berlatih:

4.1.1 Perubahan hormonal wanita dalam kehamilan

4.1.2 Mekanisme kerja pemeriksaan tes kehamilan dengan KIT

4.1.3 Interpretsi hasil pemeriksaan Tes Kehamilan

4.2 Praktikum yang harus diikuti sebelum berlatih

4.2.1 Seri keterampilan anamnesis dan pemeriksaan fisik luar obstetrik

4.3 Ketrampilan yang terkait:

4.3.1 Komunikasi (Blok 1.1 – Blok 1.4)

4.3.2 Auto dan allo anamnesis pada kasus obstetrik (Blok 2.3)

5. TEORI

5.1 Pendahuluan

Human chorionic gonadotropin (hCG) adalah hormon glikoprotein yang disekresi oleh berkembangplasenta segera setelah pembuahan. Padakehamilan normal, hCG dapat dideteksi dalam serum sebagai awalsebagai 7 hari setelah pembuahan .(1-4) Konsentrasi hCG. terus meningkat pesat,sering melebihi 100 mIU / ml dengan periode menstruasi pertama terjawab (2-5) dan memuncak pada30-200,000 mIU / ml dengan kisaran 10-12 minggu dalam kehamilan. Munculnya hCG segera setelahkonsepsi dan bangkit kembali dalam konsentrasi selama pertumbuhan awal kehamilan menjadikannyapenanda yang sangat baik untuk deteksi awal kehamilan.

5.2 Prinsip Kerja

Semua tes kehamilan bekerja dengan mendeteksi suatu hormon tertentu dalam urin atau darah yang hanya ada ketika seorang wanita sedang hamil. Hormon ini disebut human chorionic gonadotropin atau hCG. Hal ini juga disebut hormon kehamilan.hCG dibuat ketika sebuah implan telur dibuahi di dalam rahim. Hal ini biasanya terjadi sekitar enam hari setelah telur dan sperma bergabung. Tetapi studi menunjukkan bahwa pada sampai dengan 10 persen wanita, implantasi tidak terjadi.

Ada dua jenis tes kehamilan. Satu tes darah untuk hormon kehamilan, hCG, yang lain memeriksa urine untuk hormon hCG.

5.3 Cara Pemeriksaan

Kebanyakan KIT bekerja dalam cara yang sama. Banyak menginstruksikan pengguna untuk memegang stik dalam aliran urin. Lainnya melibatkan urin dalam cangkir dan kemudian mencelupkan stik ke dalamnya. Setidaknya ada satu merek memberitahu seorang wanita untuk mengumpulkan air seni dalam cangkir dan kemudian menggunakan pipet untuk menaruh beberapa tetes urin ke dalam wadah khusus. Kemudian wanita itu harus menunggu beberapa menit. Jika pada stik tersebut muncul 2 garis, maka dapat diambil kesimpulan sementara bahwasanya wanita tersebut hamil, jika muncul satu garis saja, maka kesimpulan sementara wanita tersebut tidak hamil. Proses pembacaannya sesuai dengan batas waktu yang telah ditentukan pada alat tes kehamilan tersebut, biasanya sekitar 8-10 menit. Lewat dari itu, maka akan terbaca positif palsu karena akan tampak 2 garis pada stik tersebut.

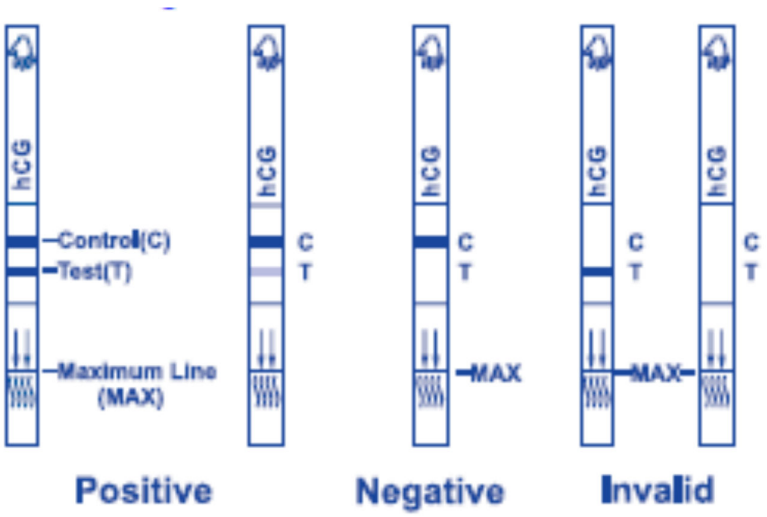

Gambar 1: Pemeriksaan Tes Kehamilan dengan KIT

7. PROSEDUR KERJA

7.1 Tahap Persiapan:

Media dan Alat Pembelajaran :

a. Penuntun Belajar seri keterampilan laboratorium tes kehamilan
b. KIT pemeriksaan kehamilan, botol urin
c. Kertas, pensil, dan pena.

7.2 Tahap Pelaksanaan:

a. Ucapkan salam dengan sopan dan tanyakan identitas ibu
b. Terangkan mengenai prinsip pemeriksaan tes kehamilan kepada ibu
c. Terangkan indikasi dan kegunaan pemeriksaan tes kehamilan
d. Minta ibu untuk mengambil contoh urinnya dengan memasukan kedalam botol urin
e. Buka KIT pemeriksaan tes kehamilan dan terangkan cara penggunaannya.
f. Celupkan KIT pemeriksaan kedalam urin ibu sesuai dengan petunjuk penggunaan KIT
g. Menginterpretasikan Hasil pemeriksaan KIT tes kehamilan.

EVALUASI

NO	URAIAN	SKOR			
A. ANAMNESIS		**0**	**1**	**2**	**3**
1.	Ucapkan salam dengan sopan				
2	Tanyakan Identitas Ibu (nama, umur, alamat)				
3	Terangkan mengenai prinsip pemeriksaan tes kehamilan kepada ibu				
4	Terangkan indikasi dan kegunaan pemeriksaan tes kehamilan				
5	Minta ibu untuk mengambil contoh urinnya dengan memasukan kedalam botol urin				
6	Buka KIT pemeriksaan tes kehamilan dan terangkan cara penggunaannya.				
7	Celupkan KIT pemeriksaan kedalam urin ibu sesuai dengan petunjuk penggunaan KIT				
8	Menginterpretasikan Hasil pemeriksaan KIT tes kehamilan.				
	Total				

Keterangan:

0 : Tidak dilakukan

1 : Dilakukan dengan banyak perbaikan

2 : Dilakukan dengan sedikit perbaikan

3 : Dilakukan dengan sempurna

Untuk soal nomor 1: 0 = Tidak dilakukan

1 = Dilakukan

$$\text{Nilai} = \frac{\text{Total}}{22} \times 100$$

PENUNTUN SKILLS LAB

SERI KETRAMPILAN PEMERIKSAAN FISIK

DALAM OBSTETRIK

Edisi 5
November 2014

PENYUSUN:
Dr. Desmiwarti, Sp.OG (K)
Dr. Ermawati, SpOG (K)

EDITOR:
Dr. Hj. Yusrawati, SpOG (K)
Dr. Syamel Muhammad

TIM PELAKSANA SKILLS LAB
FAKULTAS KEDOKTERAN
UNIVERSITAS ANDALAS
PADANG

1. PENGANTAR

Pemeriksaan dalam saat persalinan adalah suatu prosedur klinik yang dilakukan secara dengan menggunakan alat inspekulo dan manual dengan dua jari untuk menentukan atau mengetahui kondisi jalan lahir dan bagian terbawah janin, berkaitan dengan upaya pengenalan atau penentuan ada tidaknya kelainan pada bagian tersebut. Ketrampilan ini sangat diperlukan oleh seorang dokter dalam mengetahui kemajuan persalinan seorang pasien.

Pemeriksaan dalam berkaitan dengan ketrampilan yang sudah didapatkan oleh mahasiswa sebelumnya yakni *Handwashing* (Blok 1.1.), Komunikasi (Blok 1.1 – Blok 1.4), Pemeriksaan Fisik Umum (Blok 1.1), Pemeriksaan Tanda Vital (Blok 1.2), Ginekologi 1 (Blok 1.5), Obstetrik 1 (Blok 2.3) dan Ginekologi 2 (Blok 2.4). Ketrampilan ini berkaitan juga dengan ketrampilan pada blok yang sama: Obstetrik 2 (Kemajuan Persalinan) dan Membantu Persalinan. Waktu yang dibutuhkan untuk melakukan ketrampilan ini adalah 150 menit (3 x 50 menit). Dilakukan di ruangan skills lab FK-Unand.

2.TUJUAN PEMBELAJARAN:

2.1Tujuan umum:

Setelah melakukan pelatihan seri ketrampilan Pemeriksaan fisik dalam obstetric, mahasiswa diharapkan mampu mengenali perubahan selama kehamilan dan komplikasi yang dapat terjadi.

2.2 Tujuan khusus:

2.2.5 Mahasiswa mampu menjelaskan indikasi pemeriksaan dalam saat kehamilan.

2.2.2. Mahasiswa mampu melakukan pemeriksaan inspekulo vagina, portio, dan pemeriksaanvaginal toucher termasuk pemeriksaan bimanual.

2.2.3. Mahasiswa mampu membuat kesimpulan hasil pemeriksaan untuk diagnosis.

2.2.4 Mahasiswa mampu membuat prognosis dan rencanapenatalaksanaan

3. STRATEGI PEMBELAJARAN:

3.2. Demonstrasi

3.3. Supervisi

3.4. Bekerja dan belajar mandiri

4. PRASYARAT:

4.1. Pengetahuan yang perlu dimiliki sebelum berlatih:

* Anatomi genitalia interna dan eksterna

4.2. Praktikum yang harus diikuti sebelum berlatih

* Anatomi genitalia wanita

4.3.Skills yang terkait

**Handwashing* (Blok 1.1.)

*Komunikasi (Blok 1.1 – Blok 1.4)

*Pemeriksaan Fisik Umum (Blok 1.1)

*Pemeriksaan Tanda Vital (Blok 1.2)

*Ginekologi 1 (Blok 1.5)

*Obstetrik 1 (Blok 2.3)

*Ginekologi 2 (Blok 2.4)

5. **TEORI**

A. PENDAHULUAN

Pemeriksaan klinis merupakan proses berkelanjutan yang dimulai pada kontak pertama antara petugas kesehatan dengan ibu hamil dan secara optimal berakhir pada pemeriksaan 6 minggu setelah persalinan. Pada setiap kunjungan antenatal, petugas mengumpulkan dan menganalisis data mengenai kondisi ibu melalui anamnesis dan pemeriksaan fisik, untuk mendapatkan diagnosis kehamilan intrauterin, serta ada tidaknya masalah atau komplikasi.

Pemeriksaan fisik menyeluruh fisik secara umum harus diselesaikan pada pertemuan awal kehamilan. Diharapkan perubahan dalam kehamilan dapat dtemukan dari pemeriksaan fisik yang dihasilkan dari kehamilan normal.

B. PERUBAHAN FISIK PADA KEHAMILAN

1. Vagina

Vagina merupakan Struktur musculomembranous yang meluas dari vulva ke uterus dan anterior dan posterior disela antara kandung kemih dan rektum. Bagian atas muncul dari saluran mullerian, dan bagian bawah terbentuk dari sinus urogenital. Panjang vagina bervariasi, namun pada umumnya, dinding vagina anterior dan posterior yang masing-masing, 6 sampai 8 cm dan 7 sampai 10 cm panjangnya. Selama hidupnya, rata-rata wanita mungkin memiliki pemendekan vaginanya dengan 0,8 cm (Tan dan rekan, 2006). Ujung atas kubah vagina dibagi menjadi anterior, posterior, dan dua fornices lateral oleh leher rahim. Ini adalah struktur penting secara klinis karena organ panggul internal biasanya dapat teraba melalui dinding tipis mereka. Selain itu, forniks posterior menyediakan akses bedah ke rongga peritoneal.

Pada midportion vagina, dinding lateral yang melekat pada dinding pelvis dengan jaringan ikat visceral. Lateral lampiran ini menyatu dengan investasi fascia dari otot-otot levator ani. Dalam melakukannya, mereka menciptakan sulci anterior dan posterior vagina lateral. Ini menjalankan panjang dinding samping vagina dan memberikan vagina bentuk H bila dilihat secara cross section. Ada banyak lipatan melintang tipis, yang dikenal sebagai ruge, ditemukan di sepanjang dinding vagina anterior dan posterior. Keadaan hiperemisdan merah kebiruan serviks adalah karakteristik adanya suatu kehamilan, tetapi tidak dengan sendirinya merupakan diagnostik pasti kehamilan

2. Uterus

Uterus dalam keadaan tidak hamil terletak dalam rongga panggul di antara kandung kemih anterior dan posterior rektum. Hampir seluruh dinding posterior uterus ditutupi oleh serosa, yaitu, peritoneum visceral. Bagian bawah peritoneum ini membentuk batas anterior dari kantung-recto-uterus cul de sac, atau kantong Douglas. Hanya bagian atas dinding depan rahim begitu tertutup. Peritoneum di daerah ini mencerminkan maju ke kubah kandung kemih untuk menciptakan kantong vesicouterine. Bagian bawah dari dinding rahim anterior bersatu ke dinding posterior kandung kemih oleh lapisan longgar yang jelas dari jaringan ikat. Ini adalah ruang vesicouterine. Saat melahirkan sesar, peritoneum dari kantong vesicouterine yang tajam gores dan ruang vesicouterine dimasukkan. Dissection caudally dalam ruang ini mengangkat kandung kemih dari segmen rahim lebih rendah untuk hysterotomy dan pengiriman.

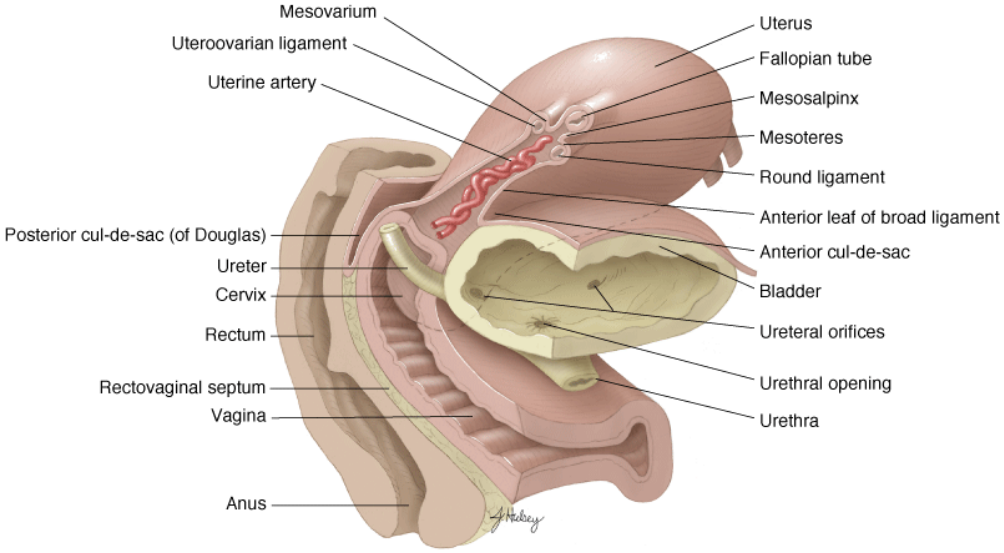

Source: Cunningham FG, Leveno KJ, Bloom SL, Hauth JC, Rouse DJ, Spong CY: *Williams Obstetrics, 23rd Edition:* http://www.accessmedicine.com

Copyright © The McGraw-Hill Companies, Inc. All rights reserved.

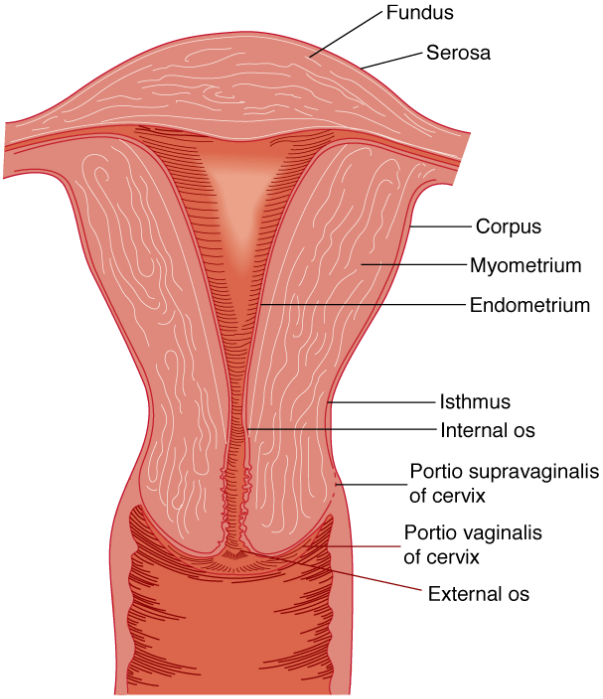

Source: Cunningham FG, Leveno KJ, Bloom SL, Hauth JC, Rouse DJ, Spong CY: *Williams Obstetrics, 23rd Edition*: http://www.accessmedicine.com
Copyright © The McGraw-Hill Companies, Inc. All rights reserved.

Rahim digambarkan sebagai pyriform atau berbentuk buah pir, dan seperti yang ditunjukkan pada gambar diatas, menyerupai buah pir rata. Ini terdiri dari dua bagian utama tetapi tidak sama: sebuah bagian atas segitiga badan atau korpus, dan, yang lebih rendah bagian-silinder leher rahim, yang proyek ke dalam vagina. tanah genting ini adalah bagian dari rahim antara os servikal internal dan rongga endometrium. Saluran tuba, juga disebut saluran telur, muncul dari kornu uterus di persimpangan margin superior dan lateral. fundus adalah segmen atas cembung antara titik penyisipan saluran tuba.

Sebagian besar dari tubuh rahim, tetapi tidak leher rahim, terdiri dari otot. Permukaan bagian dalam dinding anterior dan posterior terletak hampir di kontak, dan rongga antara dinding membentuk celah belaka. Uterus dewasa tindakan wanita nulipara 6 sampai 8 cm panjang dibandingkan dengan 9 sampai 10 cm pada wanita multipara. Pada wanita nonparous, rahim rata-rata 50 sampai 70 g, sedangkan pada wanita parous itu rata-rata 80 g atau lebih (Langlois, 1970). Pada wanita nulipara, fundus dan serviks sekitar panjang yang sama, tetapi pada wanita multipara, leher rahim hanya sedikit lebih dari sepertiga dari panjang total.

Kehamilan merangsang pertumbuhan uterus yang luar biasa karena hipertrofi dari serat otot. Uterus beratnya meningkat dari 70 g menjadi sekitar 1100 gra,. Volume total menjadi rata-rata sekitar 5 L. fundus uterus, suatu konveksitas sebelumnya rata antara insersi tuba, sekarang menjadi berbentuk kubah. Ligamen bulat sekarang muncul untuk memasukkan di persimpangan dari pertiga menengah dan atas organ. Saluran tuba memanjang, tetapi muncul ovarium terlalu berubah.

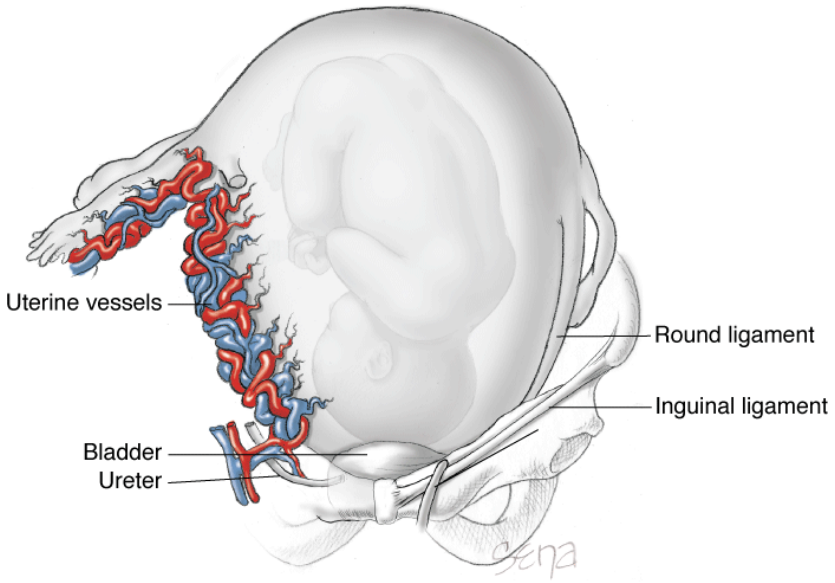

Source: Cunningham FG, Leveno KJ, Bloom SL, Hauth JC, Rouse DJ, Spong CY: *Williams Obstetrics, 23rd Edition:* http://www.accessmedicine.com
Copyright © The McGraw-Hill Companies, Inc. All rights reserved.

3. Serviks

Bagian serviks uterus adalah fusiform dan terbuka dengan lubang kecil di ostium internal dan eksternal. Batas atas dari leher rahim adalah os internal, yang sesuai dengan tingkat di mana peritoneum tercermin naik ke kandung kemih. Segmen atas dari supravaginalis-portio serviks, terletak di atas lampiran vagina ke serviks. Hal ini ditutupi oleh peritoneum di permukaan posterior, ligamen lateral melampirkan kardinal, dan dipisahkan dari kandung kemih atasnya oleh jaringan ikat longgar. Bagian bawah vagina serviks disebut portio vaginalis.

Sebelum melahirkan, ostium serviks eksternal adalah, kecil biasa, membuka oval Setelah melahirkan pervaginam, lubang ini akan diubah menjadi celah melintang yang terbagi seperti yang ada adalah apa yang disebut anterior dan bibir posterior dari leher rahim. Jika robek saat melahirkan, leher rahim dapat menyembuhkan sedemikian rupa sehingga tampaknya tidak teratur, nodular, atau seperti bintang. Perubahan ini cukup karakteristik untuk memungkinkan suatu pemeriksa untuk memastikan dengan beberapa kepastian apakah seorang wanita telah ditanggung anak-anak dengan persalinan vagina. Jika seorang wanita mengalami kelahiran sesar, bagaimanapun, maka penampilan leher rahim pasca operasi mencerminkan derajat dilatasi sebelum operasi.

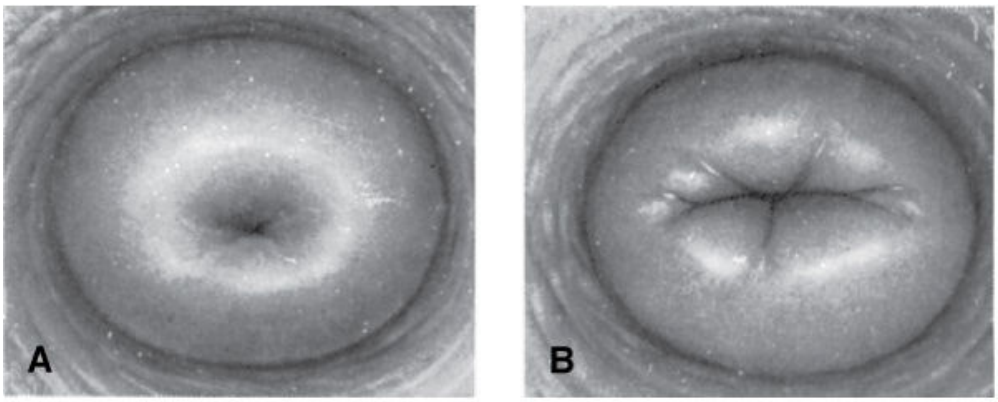

Source: Cunningham FG, Leveno KJ, Bloom SL, Hauth JC, Rouse DJ, Spong CY: *Williams Obstetrics, 23rd Edition:* http://www.accessmedicine.com

Copyright © The McGraw-Hill Companies, Inc. All rights reserved.

Bagian luar dari leher rahim ke os eksternal disebut ectocervix dan sejajar dominan oleh nonkeratinized epitel skuamosa berlapis. Sebaliknya, kanal endoserviks ditutupi oleh satu lapisan epitel kolumnar musin-mensekresi, yang menciptakan infoldings cleftlike dalam atau "kelenjar." Lendir yang dihasilkan oleh perubahan epitel endoserviks selama kehamilan. Hal ini menjadi tebal dan membentuk plug lendir dalam kanal endoserviks.

Umumnya selama kehamilan, bergerak epitel endoserviks keluar dan ke ectocervix selama pembesaran leher rahim dalam proses disebut eversi . Akibatnya, sebuah band epitel kolumnar mungkin cincin os eksternal. Dengan waktu, ini epitelium kolumnar membalik keluar, di bawah pengaruh keasaman vagina atau selama penyembuhan reparatif, dapat digantikan oleh epitel skuamosa dalam suatu proses yang disebut metaplasia skuamosa. Ini penggantian dengan

epitel skuamosa dapat memblokir celah endoserviks. Jika demikian, akumulasi lendir dari celah yang mendasari bentuk kista nabothian, yang jinak, perusahaan, halus, bulat, buram-kuning atau ditumbuk-kaca elevasi abu-abu di ectocervix tersebut.

Stroma leher rahim adalah terutama terdiri dari kolagen, elastin, dan proteoglikan, tetapi otot polos sangat sedikit. Perubahan jumlah, komposisi, dan orientasi komponen ini menyebabkan pematangan serviks sebelum onset persalinan. Pada awal kehamilan, peningkatan vaskularisasi dan edema dalam stroma serviks mengarah ke warna biru dan karakteristik pelunakan tanda Chadwick dan Hegar.

C. PEMERIKSAAN FISIK DALAM OBSTETRIK

Serviksdapat divisualisasikan menggunakan spekulum yang telah dilumasi dengan air hangat atau gel pelumas berbasis air. Keadaan hiperemisdan merah kebiruan serviks adalah karakteristik adanya suatu kehamilan, tetapi tidak dengan sendirinya merupakan diagnostik pasti kehamilan. Melebarnya kelenjar leher rahim karena saluran yang tersumbat , menggembung di bawah ektoserviks, mukosa-nabothian kista-mungkin menonjol. Serviks biasanya tidak berdilatasi kecuali pada ostium eksternal. Untuk mengidentifikasi kelainan sitologi, Pap smear dilakukan, dan spesimen untuk identifikasi Chlamydia trachomatis dan Neisseria gonorrhoeae diperoleh.

Pemeriksaan bimanual dilengkapi dengan palpasi, dengan perhatian khusus diberikan kepada panjang, konsistensi, dan dilatasi leher rahim, untuk ukuran rahim dan setiap massa adnexal, dengan pengkajian terhadap keadaan janin dalam kehamilan, arsitektur tulang dari pelvis, dan untuk setiap anomali dari vagina dan perineum. lesi serviks, vagina, dan vulva dievaluasi lebih lanjut dengan penggunaan yang tepat kolposkopi, biopsi, budaya, atau pemeriksaan lapangan gelap. Daerah perianal harus divisualisasikan dan pemeriksaan rektal digital dilakukan.

6.PROSEDUR KERJA

6.1. Tahap persiapan

1. Menyiapkan alat-alat yang akan digunakan
   - Sarung tangan steril
   - Kapas Sublimat
   - Kain penutup
   - Spekulum vagina
   - Bak instrument
   - Sondage uterus
   - Tampon tang
   - Fenestra klem
2. Melakukan informed consent kepada pasien mengenai tindakan yang akan dilakukan dan gunanya

6.2. Tahap pelaksanaan

1. Menyapa ibu dengan sopan dan ramah . Perkenalkan diri.
2. Menjelaskan prosedur pemeriksaan dan hal yang akan di alami ibu
3. Jelaskan prosedur pemeriksaan dan minta persetujuan Ibu (*Informed Consent*)
4. Memeriksa apakah alat, bahan, dan lampu senter telah tersedia dan siap digunakan
5. Memeriksa apakah ibu telah buang air kecil dan membersihkan daerah genitalnya bila diperlukan
6. Meminta ibu untuk melepaskan celana dalam serta memakai sarung atau selimut yang tersedia. Membantu Ibu naik ke meja periksa
7. Meminta ibu untuk berbaring ke meja periksa dengan kedua lengan di samping
8. Meminta ibu untuk menaruh kedua tumit pada dudukan . jika tidak ada dudukan, membantu ibu menaruh kedua kakinya di tepi luar ujung meja.
9. Mencuci tangan dan mengeringkannya

10. Menyalakan lampu/senter dan mengarahkan ke daerah genital.
11. memakai sepasang sarung tangan periksa yang baru atau telah di-DTT.
12. Menyentuh paha sebelah dalam sebelum menyentuh daerah genital ibu.
13. Memperhatikan labia, klitoris dan perineum serta anus apakah terdapat parut, lesi, inflamasi atau retakan kulit.
14. Dengan memisahkan labia majora dengan dua jari, memeriksa labia minora, klitoris, mulut uretra dan mulut vagina.
15. Membuka labia dengan menggunakan 2 jari tangan kiri kemudian memasukan spekulum cocor bebek dan jari tangan kiri kemudian berpindah menekan perineum sehingga spekulum dapat dimasukan.
16. Masukan spekulum dengan arah miring kemudian diputar sehingga terletak melintang dan berada di forniks sehingga portio dapat divisualisasi dengan jelas.
17. Lakukan pengamatan terhadap portio dan dinding vagina. Dapat dilakukan sondage uterus pada keadaan diluar kehamilan.
18. Spekulum cocor bebek kemudian dikeluarkan dengan perlahan
19. Masukkan jari tengah dan telunjuk tangan kanan ke dalam lumen vagina melalui introitus yang terbukaTangan kiri menahan fundus uteri
20. Periksa keadaan vagina apakah terdapat tumor atau kelainan lain.
21. Arahkan jari dalam ke mulut rahim (bibir portio) tentukan diameter dilatasi servik, arah, konsistensi servik, apakah selaput ketuban masih utuh, tentukan bagian terbawah janin.
22. Lakukan palpasi terhadap uterus dan nilai besar dan arah fundus uteri dengan tangan kiri menahan fundus.
23. Periksa kedua adneksa di kanan dan kiri pada forniks lateral dengan tangan kiri menahan dari atas simpisis sehingga dapat dipalpasi kedua adneksa.
24. Lakukan perabaan kearah dinding posterior vagina apakah terdapat penonjolan dari kavum douglas.
25. Keluarkan tangan secara perlahan dan beritahukan pada ibu bahwa pemeriksaan sudah selesai dan persilahkan ibu untuk mengambil tempat yang sudah disediakan.

EVALUASI

No.	Langkah / Tugas	Skor			
		0	1	2	3
1.	Menyapa ibu dengan sopan dan ramah . Perkenalkan diri.				
2.	Menjelaskan prosedur pemeriksaan dan hal yang akan di alami ibu				
3.	Jelaskan prosedur pemeriksaan dan minta persetujuan Ibu (Informed Consent)				
4.	Memeriksa apakah alat, bahan, dan lampu senter telah tersedia dan siap digunakan				
5.	Memeriksa apakah ibu telah buang air kecil dan membersihkan daerah genitalnya bila diperlukan				
6.	Meminta ibu untuk melepaskan celana dalam serta memakai sarung atau selimut yang tersedia. Membantu Ibu naik ke meja periksa				
7.	Meminta ibu untuk berbaring ke meja periksa dengan kedua lengan di samping				
8.	Meminta ibu untuk menaruh kedua tumit pada dudukan . jika tidak ada dudukan, membantu ibu menaruh kedua kakinya di tepi luar ujung meja.				
9.	mencuci tangan dan mengeringkannya				
10.	menyalakan lampu/senter dan mengarahkan ke daerah genital.				
11.	Memakai sepasang sarung tangan periksa yang baru atau telah di-DTT.				
12	Melakukan tindakan disinfeksi dengan kapas sublimat pada daerah vulva dan 1/3 proksimal paha bagian depan dan dalam				
13.	Menyentuh paha sebelah dalam sebelum menyentuh daerah genital ibu.				
14.	Memperhatikan labia, klitoris dan perineum serta anus apakah terdapat parut, lesi, inflamasi atau retakan kulit.				
15.	Dengan memisahkan labia majora dengan dua jari, memeriksa labia minora, klitoris, mulut uretra dan mulut vagina.				
16.	Membuka labia dengan menggunakan 2 jari tangan kiri kemudian memasukan spekulum cocor bebek dan jari tangan kiri kemudian berpindah menekan perineum sehingga terjadi relaksasi vagina.				

17.	Masukan spekulum dengan arah miring kemudian diputar sehingga terletak melintang dan berada di forniks sehingga portio dapat divisualisasi dengan jelas.				
18.	Lakukan pengamatan terhadap portio dan dinding vagina.				
19	Lakukan sondage uterus dan tentukan arah dan panjang uterus				
20	Spekulum cocor bebek kemudian dikeluarkan dengan perlahan				
21	Masukkan jari tengah dan telunjuk tangan kanan ke dalam lumen vagina melalui introitus yang terbukaTangan kiri menahan fundus uteri				
22	Periksa keadaan vagina apakah terdapat tumor atau kelainan lain.				
23	Arahkan jari dalam ke mulut rahim (bibir portio) tentukan diameter dilatasi servik, arah, konsistensi servik, apakah selaput ketuban masih utuh, tentukan bagian terbawah janin.				
24	Lakukan palpasi terhadap uterus dan nilai besar dan arah fundus uteri dengan tangan kiri menahan fundus.				
25.	Periksa kedua adneksa di kanan dan kiri pada forniks lateral dengan tangan kiri menahan dari atas simpisis sehingga dapat dipalpasi kedua adneksa				
26	Lakukan perabaan kearah dinding posterior vagina apakah terdapat penonjolan dari kavum douglas				
27	Keluarkan tangan secara perlahan dan beritahukan pada ibu bahwa pemeriksaan sudah selesai dan persilahkan ibu untuk mengambil tempat yang sudah disediakan				

Keterangan:

0 = Tidak dilakukan : langkah tugas atau keterampilan tidak di lakukan oleh peserta pada saat dievaluasi oleh pelatih**.**

1 = Tidak memuaskan : langkah atau tugas tidak di lakukan sesuai prosedur atau panduan standardan perlu banyak perbaikan

2 = Kurang Memuaskan : Dilakukan dengan sedikit perbaikan

3 = Memuaskan : Langkah atau tugas yang di lakukan sesuai dengan prosedur atau panduan standard

Untuk Nomor 1: 0 = tidak dilakukan

1 = Dilakukan

Nilai = $\frac{\text{Total}}{79}$ **x** 100

PENUNTUN SKILLS LAB
SERI KETRAMPILAN PROSEDURAL
ENDOSERVIKAL SWAB DAN PAP SMEAR

Edisi 5

November 2014

PENYUSUN:

Dr. Hj. Yusrawati, SpOG (K)

Dr. Syamel Muhammad

TIM PELAKSANA SKILLS LAB

FAKULTAS KEDOKTERAN

UNIVERSITAS ANDALAS

PADANG

1. PENGANTAR:

Keterampilan pemeriksaan merupakan keterampilan yang harus dimiliki oleh seorang dokter umum dan dipelajari sejak mahasiswa berada di jenjang akademik/preklinik.

Pemeriksaan ginekologi meliputi banyak prosedur yamg masing-masing berkaitan dengan tujuan pemeriksaan yang dilakukan. Salah satu pemeriksaan fisik dalam yang penting di bidang ginekologi adalah endoservikal swab yang dapat dilanjutkan dengan pemeriksaan PAP Smear.

Ketrampilan ini sangat berkaitan dengan ketrampilan yang telah diberikan pada blok sebelumnya seperti *Handwashing* (Blok 1.1.), Komunikasi (Blok 1.1 – Blok 1.4) . Waktu yang dibutuhkan untuk melakukan ketrampilan ini adalah 50 menit (1 x 50 menit). Dilakukan di ruangan skills lab FK-Unand.

2. TUJUAN PEMBELAJARAN:

2.1 Tujuan Instruksional Umum

Setelah melakukan pelatihan seri ketrampilan prosedural ini, mahasiswa mampu melakukan pemeriksaan endoservikal swab dan PAP smear.

2.2 Tujuan Instruktional Khusus :

2.2.1 Mahasiswa mampu menjelaskan indikasi pemeriksaan endoservikal swab dan PAP Smear.

2.2.2 Mahasiswa mampu melakukan pemeriksaan endoservikal swab sesuai dengan prosedur.

2.2.3 Mahasiswa mampu melakukan pemeriksaan PAP Smear.

2.2.4 Mahasiswa mampu membuat kesimpulan hasil pemeriksaan /endoservikal swab dan PAP Smear.

2.2.5 Mahasiswa mampu membuat interpretasi dan prognosis berdasarkan kesimpulan pemeriksaan endoservikal swab dan PAP Smear.

3. STRATEGI PEMBELAJARAN:

3.1. Demonstrasi dari video yang disediakan dan dari instruktur

3.2 Supervisi

3.3 Mandiri

3.4 Diskusi

4. PRASYARAT:

4.1 Pengetahuan yang perlu dimiliki sebelum berlatih:

4.1.1 Anatomi Genitalia Wanita

4.2 Praktikum yang harus diikuti sebelum berlatih

4.2.1 Anatomi genitalia wanita

4.3 Ketrampilan yang terkait:

4.3.1 Komunikasi (Blok 1.1 – Blok 1.4)

5. TEORI

<u>Bahan Pemeriksaan</u>

Bahan pemeriksaan apusan Pap terdiri dari sekret vagina, sekret eksoserviks, sekret endoserviks, sekret endometrial dan sekret forniks posterior. Setiap sekret mempunyai manfaat penggunaan yang khusus, dimana untuk tujuan pemeriksaan tertentu sediaan apusan yang dibaca harus berasal dari lokasi tertentu pula. Oleh sebab itu dalam membuat sediaan apusan Pap, pengambilan bahan sediaan harus disesuaikan dengan tujuan pemeriksaan.

a. Sekret Vagina

Sekret vagina diambil dengan mengapus dinding lateral vagina sepertiga bagian atas. Kegunaannya :

- Untuk interpretasi status hormonal seorang wanita dan menentukan ada tidaknya ovulasi dengan pemeriksaan serial sitohormonal.

- Menentukan maturitas dari suatu kehamilan dengan menilai apakah kehamilan masih dalam evolusi, aterm atau postterm.

b. Sekret Eksoservikal

Sekret eksoservikal diambil dengan mengapus seluruh permukaan portio serviks sekitar oificium uteri eksternum (OUE). Kegunaannya :

- Untuk menentukan penyebab infeksi serviks pada wanita yang mengalami keputihan (leukorrhoea).
- Untuk mendiagnosis dan deteksi dini lesi prakanker (displasia) dan kanker serviks.

c. Sekret Endoservikal

Sekret endoservikal diambil dengan mengapus permukaan mukosa endoserviks dan daerah squamo–columnar junction, dengan alat lidi kapas, atau cytobrush.

Kegunaan :

- Mendiagnosis dan deteksi dini lesi prakanker, di mana predileksi kanker serviks paling sering dijumpai di daerah squamo-columnar junction.
- Mendiagnosis penyakit infeksi di daerah endoserviks, terutama chlamydia yang sering bersarang pada sel epitel endoserviks dan sel metaplastik.

d. Sekret Endometrial

Sekret diambil dengan mengapus permukaan mukosa endometrium dengan alat khusus yang disebut sapu endometrium (balai endometre). Kegunaan : Interpretasi sitohormonal, mendiagnosis penyakit-penyakit ketidak-seimbangan hormonal, penyakit infeksi, tumor jinak (polip), dan tumor ganas endometrium.

e. Sekret Forniks Posterior

Sekret ini diambil dengan cara aspirasi dengan pipet panjang terbuat dari plastik yang dihubungkan dengan sebuah pompa dari karet. Dapat pula dipakai spatula Ayre. Sekret ini dapat mengumpulkan sel dari seluruh bagian saluran genital, sehingga apabila ditemukan sel ganas, agak sulit menentukan dari mana asal sel ganas tersebut. Kegunaan : masih sering digunakan untuk mendeteksi kanker endometrium, jika alat sapu endometrium tidak tersedia

6.PROSEDUR KERJA

6.1. Tahap persiapan

Alat dan Bahan

1. Kaca objek (Object glass)
2. Bahan fiksasi basah (alkohol 96%), atau bahan fiksasi kering .
3. Pensil gelas
4. Spatula Ayre dari kayu model standar /modifikasi
5. Lidi kapas atau cytobrush
6. Sapu endometrium (balai endometre)
7. Spekulum vagina cocor bebek (spekulum cusco)
8. Lampu sorot

6.2. Tahap Pelaksanaan:

Cara Mengambil Sediaan

Sebelum dilakukan pengambilan bahan apusan Pap, pasien diberi nasehat untuk tidak melakukan koitus selama 24 jam, tidak memakai krem vagina selama 1 minggu dan pembersihan/ pencucian (douche) vagina selama 48 jam.

a) Sekret Vagina

- Sekret vagina diambil dengan mengapus dinding lateral vagina sepertiga atas, dengan spatula Ayre bagian yang bulat lonjong seperti lidah.
- Ulaskan sekret ke kaca objek
- Fiksasi segera

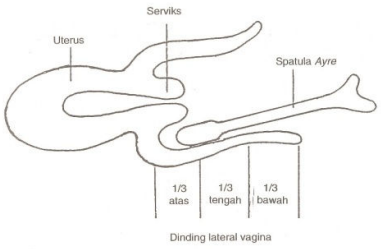

Gambar 1. Cara Mengambil Sekret Dinding Lateral Vagina

Untuk penilaian hormonal pada siklus haid dengan infertilitas pengambilan bahan pada siklus haid hari ke 8, 14, 19 dan 22 atau hari ke 8, 15 dan 22. Pada postmaturitas, bahan sediaan diambil bila usia hamil telah lewat 2 minggu dari tanggal taksiran partus. Pengambilan sekret harus pada keadaan vagina normal tanpa infeksi dan tanpa pemakaian obat lokal minimal 48 jam terakhir.

b) Sekret Eksoservikal

- Sekret diambil dengan spatula Ayre bagian yang bulat lonjong seperti lidah, diusap pada seluruh permukaan portio serviks. Gerakan searah jarum jam, diputar melingkar 360 derajat.
- Ulaskan sekret pada kaca objek
- Fiksasi segera

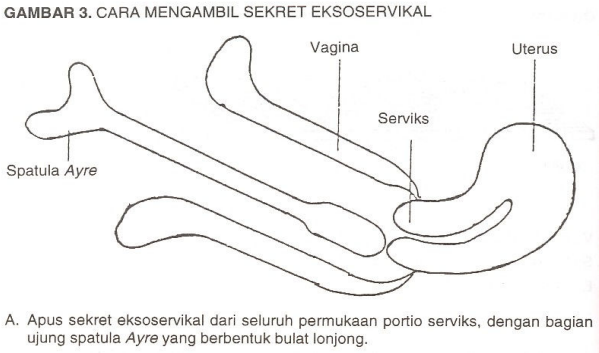

Gambar 2. Cara Mengambil Sekret Eksoservikal

Pengambilan apusan Pap dapat dilakukan sesudah siklus haid hari ke 7 sampai saat premenstruasi.

c). Sekret Endoservikal

- Sekret diambil dengan mengapus permukaan mukosa kanalis endoserviks dan daerah SSK, dengan lidi kapas atau cytobrush. Putar secara melingkar 360 derajat
- Ulaskan sekret pada kaca objek
- Fiksasi segera, minimal 30 menit

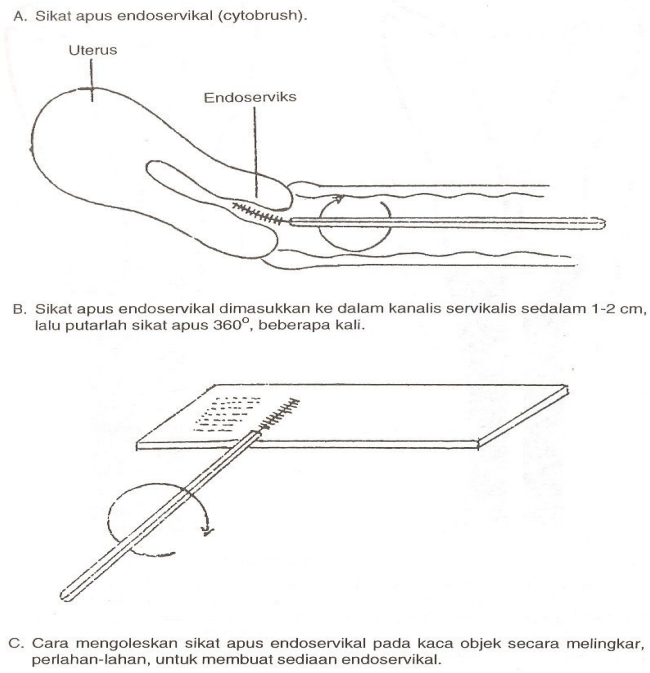

Gambar 3. Cara Mengambil Sekret Endoservikal dengan Cytobrush

Untuk mendapatkan sediaan endoservikal yang representatif harus digunakan alat cytobrush, karena dengan alat ini 96 % mengandung lebih dari 50 sel endoservikal.

d). Sekret Endometrial

- Sekret diambil dengan mengapus permukaan mukosa endometrium dalam kavum uteri dengan alat sapu endometrium (balai

endometre). Setelah masuk di dalam kavum uteri, bagian alat yang berfungsi menampung sekret endometrial dikeluarkan, diputar 360 derajat beberapa kali.

- Sekret diulaskan pada kaca objek dan difiksasi

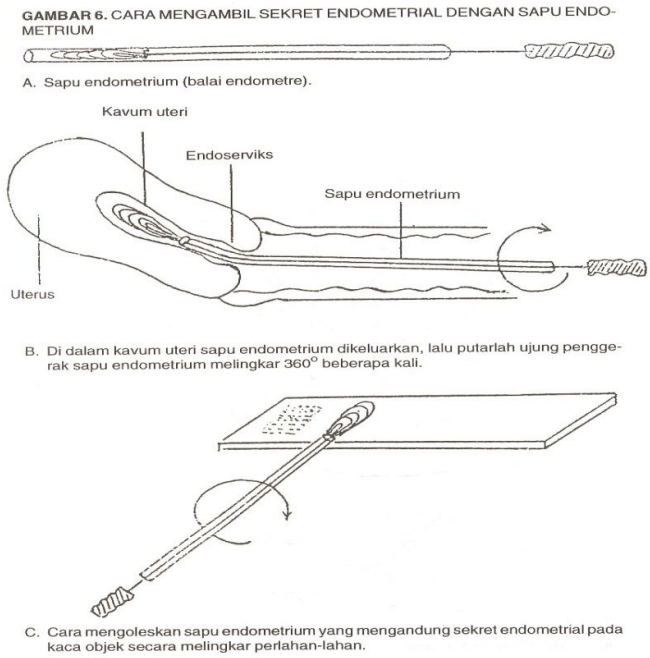

Gambar 4. Cara Mengambil Sekret Endometrial dengan Sapu Endometrium

e). Sekret Forniks Posterior

- Sekret diambil dengan mengapus permukaan mukosa forniks posterior dengan spatula Ayre atau pipet kaca/plastik.
- Sekret diulaskan pada kaca objek dan difiksasi

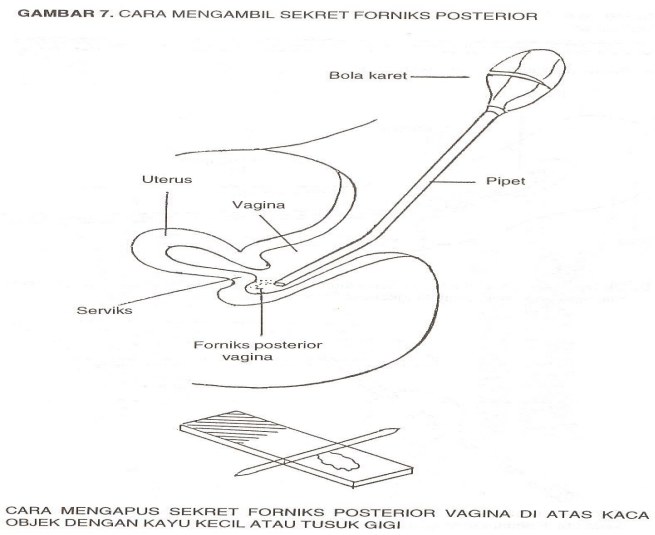

Gambar 5. Cara Mengambil Sekret Forniks Posterior

Fiksasi Sediaan

Fiksasi yang tepat memegang peranan penting untuk dapat menghasilkan sediaan yang baik. Prinsip fiksasi adalah agar sel-sel tidak mengalami kerusakan/perubahan dengan mempertahankan keadaan seperti pada saat sel tersebut diambil. Jika terlambat akan terjadi defek pengeringan pada sediaan.

Macam-macam bahan fiksasi :

a. Fiksasi basah

- Memakai alkohol 96%
- Setelah difiksasi selama 30 menit, sediaan dapat diangkat dan dikeringkan , setelah kering siap dikirim ke laboratorium

b. Fiksasi kering

- Memakai hair spray, dry-fix atau cytotrep
- Jarak penyemprotan 10 – 15 cm, sebanyak 2 – 4 kali semprotan, setelah kering siap dikirim ke laboratorium

Pulasan Sediaan

Pewarnaan yang dipakai adalah pulasan Papanicolaou, yang menggunakan zat-zat warna Harris Hematoxylin untuk pewarnaan inti, Orange–G dan polychrome (EA 50) untuk pewarnaan sitoplasma. Prinsip pewarnaan Papanicolaou adalah melakukan pewarnaan, hidrasi dan dehidrasi sel.

Hasil pulasan: Inti sel epitel berwarna biru gelap atau hitam gelap. Nukleoli berwarna merah, sitoplasma sel epitel berwarna merah muda (eosinofil) atau hijau kebiruan. Sel darah merah berwarna merah terang, sel lekosit berwarna biru muda dengan inti berwarna biru hitam. Bakteri berwarna abu-abu, monilia dengan hyphae merah muda dan spora merah. Trikomonas biru keabu-abuan.

6.3. Tahap interpretasi:

Kegunaan Diagnosis Sitologi

Penggunaan optimal sitologi klinik bergantung pada 2 hal yaitu teknik pengambilan sediaan (sampel) dan pemeriksaan (interpretasi) sediaan tersebut. Sudah pasti sediaan yang tidak representatif tidak dapat diambil kesimpulan. Dengan meluasnya penggunaan sitologi di bidang ginekologi bertambah luas pula penggunaannya, mencakup antara lain:

- Evaluasi sitohormonal
- Mendiagnosis peradangan
- Identifikasi mikroorganisme penyebab peradangan
- Deteksi keganasan
- Memantau hasil terapi

Evalusi Sitohormonal

Penilaian hormonal pada seorang wanita dapat dievaluasi melalui pemeriksaan sitologi apusan Pap yang bahan pemeriksaannya adalah sekret vagina yang berasal dari dinding lateral vagina sepertiga bagian atas. Dasar sitohormonal adalah adanya respon spesifik dari epitel vagina terhadap stimulasi hormon steroid, terutama yang berasal dari hormon ovarium dan plasenta. Korelasi antara

fungsi hormonal dan perubahan dinding vagina dinyatakan dalam indeks maturasi (Maturation Index, MI), yaitu % sel parabasal : % sel intermedier : % sel superfisial. Caranya dengan menghitung 100 sel kemudian dibagi dalam 3 golongan berdasarkan gambaran inti dan sitoplasma, yaitu sel parabasal, sel intermedier dan superfisial. Dengan mempelajari perubahan-perubahan pada sel-sel epitel vagina dapat kita peroleh gambaran mengenai keadaan hormonal seorang wanita.

Efek hormon-hormon tersebut :

a. Estrogen

Menyebabkan pematangan sel-sel epitel, terdiri dari sel-sel superfisial. Bila efek estrogen jelas (kadar estrogen tinggi) akan tampak :

- Nukleus sedikit
- Leukosit jarang

Keadaan ini bisa ditemukan pada :

- Stadium pra-ovulasi (estrogen peak)
- Stein-Leventhal Syndrome
- Tumor ovarium yang menghasilkan estrogen

b. Progesteron

Menyebabkan penebalan lapisan intermedia epitel. Maka apabila efek progesteron nyata, maka maturasi epitel tidak sempurna, terhambat sampai lapisan intermediate. Hasil apusannya sebagai berikut :

- Mukus lebih banyak
- Leukosit lebih sering ditemukan
- Sel-sel intermediate banyak, berkelompok dan pinggir sel melipat, inti besar dan bening. Sel seperti ini disebut “Naviculare Cell”, seperti yang ditemukan saat kehamilan.

Bila estrogen dan progesteron tidak ada, maka tampak gambaran “apusan atrofis”. Tidak tampak maturasi sel-sel, sehingga pada apusan akan tampak sel-sel parabasal dan tidak ditemukan sel-sel superfisial.

c. Penentuan saat ovulasi

Pemeriksaan sitologi untuk penentuan saat ovulasi memakai indeks kariopiknotik yaitu penghitungan sel-sel dengan inti piknotik dari sel epitel

superfisial dibanding dengan inti yang tidak piknotik dari sel intermediate. Pada saat ovulasi didapatkan jumlah inti piknotik yang terbanyak karena pengaruh estrogen tertinggi. Pada siklus tak berovulasi maka tidak tampak dengan jelas kenaikan dari indeks kariopiknotik. Kadang-kadang tampak pengaruh estrogen sejak awal memang sudah tinggi pada kasus dengan hiperestrogenisme. Setelah indeks kariopiknotik mencapai puncaknya pada ovulasi, maka pada tahap berikut terlihat pengaruh progesteron yang berupa terjadinya pelipatan sitoplasma sel-sel intermedia.

Dalam penilaian ovulasi yang penting adalah perubahan yang terjadi dari gambaran estrogen ke gambaran progesteron. Apabila selama 1 siklus efek estrogen dan progesteron tidak tampak, dapat disimpulkan adanya hambatan pertumbuhan folikel, insufisiensi ovarium atau hipofise /hipotalamus.

d. Sitologi pada kehamilan

Saat hamil estrogen dan progesteron dihasilkan oleh korpus luteum dan kemudian oleh plasenta. Pada trimester I banyak ditemukan sel navicular dan sedikit sel superfisial. Pada trimester II, banyak sel intermediate dalam kelompok-kelompok dengan berisi glikogen. Pada minggu-minggu akhir kehamilan sel navicular pecah menjadi kelompok-kelompok kecil dan akhirnya hanya sel-sel tersendiri. Kemudian sel intermediate diganti sel superfisial, disebut aterm, dan permulaan kelahiran diharapkan dalam 48 – 72 jam.

Mendiagnosis Peradangan

Peradangan pada vagina dan serviks pada umumnya dapat didiagnosis dengan pemeriksaan sitologi apusan Pap, karena baik peradangan akut maupun kronis, sebagian besar akan memberikan gambaran perubahan sel yang khas. Radang akut ditandai oleh nekrosis (kematian) dan pelepasan jaringan, dan dijumpai sel polimorfonuklear yang banyak. Pada radang kronis mengakibatkan sedikit kerusakan jaringan yang berlangsung lambat dan diimbangi penyembuhan. Sel radang yang ditemukan adalah limfosit, kadang-kadang sel plasma.

Identifikasi Mikroorganisme Penyebab Peradangan

Vaginitis dan servisitis sebagian besar disebabkan oleh bakteri non spesifik. Bakteri non spesifik yang sering menyebabkan infeksi adalah Gardnerella vaginalis (40 60%) dan sisanya disebabkan oleh bakteri Neisseria gonorrhoea (GO), Staphilococcus, Streptococcus dan Chlamydia trachomatis. Mikroorganisme lainnya adalah Trichomonas, Candida, Leptotrix, Herpes genitalis, Human papilloma virus (HPV), dan kadang-kadang Actinomyces, dan juga amoeba. Pap's smear tidak dapat dipakai untuk menentukan jasad renik secara pasti karena pewarnaan Papanicolaou tidak dapat mewarnai kuman dengan baik meskipun demikian beberapa di antaranya dapat diidentifikasi.

a. Gardnerella vaginalis

   Dulu disebut Haemophillus vaginalis, gram negatif, berbentuk batang pendek. Dalam sediaan sering menutupi sebagian atau seluruh sitoplasma sel epitel, sehingga batas sel menjadi kabur. Dan juga sitoplasmanya tampak granuler, berbercak-bercak, dan disebut sebagai "Clue Cell".

b. Neisseria gonorrhoea (GO)

   Berupa diplococcus kecil, gram negatif. Tidak dapat dipastikan dengan apusan Pap. Untuk memastikan diagnosis diperlukan pulasan gram atau pembiakan.

c. Chlamydia trachomatis

   Suatu bakteri tipe rickettsia yang merupakan bakteri intraseluler. Pada sediaan apusan Pap sel-sel yang terinfeksi menjadi besar, sitoplasma mengandung banyak vakuola-vakuola dan sering perinuklear. Vakuol atau badan inklusi (inclusion bodies) ini sering mengandung satu atau lebih organisme yang terlihat sebagai titik merah kecil. Sel-sel tersebut akhirnya menunjukkan perubahan degenerasi dan lisis. Tes immunofluoresen menggunakan antibodi terhadap Chlamydia sangat spesifik dan dapat dilakukan pada sediaan apusan Pap.

d. Actinomyces israelli

   Adalah bakteri berbentuk filamen, membentuk koloni. Dulu dianggap sebagai jamur. Koloni Actinomyces terlihat sebagai gumpalan besar benda-benda basofilik granuler dengan benang yang tampak di perifer, berwarna biru atau coklat, dikelilingi sel leukosit PMN dan makrophage.

e. Human Papilloma Virus (HPV)

Infeksi HPV walaupun belum dapat secara lengkap dibuktikan sebagai penyebab kanker, tetapi mempunyai hubungan yang erat dengan kanker serviks, terutama tipe 16 dan 18. Hipotesis menyebutkan bahwa sinergisme dengan cofaktor tambahan diperlukan untuk metransformasi sel yang terinfeksi HPV menjadi HPV yang berkaitan dengan keganasan. Cofaktor tersebut belum dapat diidentifikasikan secara jelas, tetapi bisa termasuk infeksi organisme (virus herpes simpleks) atau toksin (nikotin). Gejala infeksi HPV pada serviks tidak khas, sebagian besar tanpa gejala, sebagian dengan gejala fluor albus ringan, tidak berbau, dan biasanya tanpa rasa gatal.

Gambar sitologi infeksi HPV pada apusan Pap :

- Koilositosis (sel koilosit)
- Diskeratosis (sel diskeratosit)
- Binukleasi (inti ganda) atau multinukleasi (inti banyak)
- Inti-inti gelap atau piknotik.
- Sel parabasal kondilomatosa (sel parabasal dengan sitoplasma amphofilik)
- Lembaran atau kelompokan sel dengan batas sel yang tidak jelas.
- Sel metaplastik terinfeksi HPV.
- Makrositosis dengan proporsi inti sitoplasma yang menetap.

f. Virus Herpes Simpleks (HSV)

HSV dibagi dua tipe, HSV1 biasanya menyerang bibir, mulut, kerongkongan (faring), dan kadang-kadang otak. HSV2 berhubungan dengan saluran genital wanita dan daerah perianal. Pada sediaan apusan Pap tampak sel-sel yang terinfeksi dengan inti membesar dan kromatin mengalami degenerasi hidropik. Kromatin menjadi sangat halus tersebar merata di dalam inti sel dan mengandung isi inti sel yang homogen, buram, warna basofilik lemah, dan menunjukkan gambaran seperti kaca susu (ground-glass). Gambaran itu disebabkan oleh masuknya virus ke dalam inti sel dan merupakan ciri diagnostik yang penting pada infeksi stadium dini (infeksi primer). Inti-inti terlihat terikat erat di dalam sel dan menunjukkan tumpukan inti. Pada stadium lanjut, badan inklusi intra nuklear dikelilingi oleh halo. Badan inklusi dapat berbentuk bulat,

oval atau tak teratur bentuknya, pewarnaan eosinofilik. Ini adalah gambaran diagnostik yang penting dari HSV2.

g. Infeksi Candida

Pada apusan Pap dijumpai sel-sel epitel skuamosa yang biasanya berdeskuamasi dalam kelompok dan lipatan epitel cukup banyak, disertai adanya hyphae-hyphae dan spora candida yang menyusup di antara sel-sel epitel.

h. Infeksi Trikkomonas

Gambaran infeksi Trikkomonas pada apusan Pap menunjukkan banyak sel lekosit PMN, sel histiosit dengan latar belakang kotor, mengandung banyak sel parabasal dan Trikomonas berupa parasit-parasit berbentuk bulat lonjong seperti buah peer, berwarna abu-abu dengan inti terletak di bagian tengah dan kadang–kadang mengandung granula–granula berwarna merah.

i. Vaginitis Amoeba

Sangat jarang dijumpai pada sediaan apus vaginal. Pada sediaan dijumpai banyak sel radang PMN, sel- sel nekrotik dan bentuk tropozoit dan Entamoeba histolytica.

Deteksi Keganasan

Manfaat sitologi apusan Pap yang banyak dikenal dan digunakan adalah sebagai alat pemeriksaan untuk mendiagnosis lesi prakanker (displasia) atau kanker(karsinoma) serviks. Dengan kemajuan-kemajuan penelitian mutakhir di bidang sitologi apusan Pap maka saat ini sitologi ginekologik yang semula dinyatakan hanya sebagai alat skrining deteksi kanker serviks, kini telah diakui sebagai alat diagnostik prakanker dan kanker serviks dengan ketepatan diagnostik yang tinggi. Walau demikian untuk pemastian diagnosis tetap dengan pemeriksaan histopatologik. Hal itu berarti setiap diagnostik sitologi kanker harus dikonfirmasi dengan pemeriksaan histopatologik jaringan biopsi serviks, sebelum dilakukan tindakan berikutnya.

Telah diketahui bahwa keganasan pada serviks dimulai dari tingkat kelainan dini yang biasanya tidak memberikan keluhan- keluhan. Sel–sel epitel berubah dari normal menjadi displasia ringan, sedang, dan berat yang selanjutnya menjadi karsinoma in situ dan akhirnya berlanjut menjadi karsinoma invasif.

Displasia mencakup pengertian berbagai gangguan maturasi epital skuamosa yang secara sitologik dan histologik berbeda dari epitel normal, tetapi tidak memenuhi persyaratan sel karsinoma. Perbedaan derajat displasia didasarkan atas tebal epitel yang mengalami kelainan dan berat ringannya kelainan pada sel. Sedangkan karsinoma in–situ adalah gangguan maturasi epitel skuamosa yang menyerupai karsinoma invasif tetapi membrana basalis masih utuh.

Penilaian keganasan serviks secara sitologik dibagi 2

- Prakanker : Displasia s/d karsinoma in situ.
- Kanker : Terbanyak karsinoma skuamosa, kemudian adenokarsinoma endoserviks.

A. Prakanker

1. Displasia

Displasia ditandai oleh perubahan diskariosis pada inti sitoplasma yang normal. Displasia terdiri dari displasia ringan, sedang dan berat, tergantung dari derajat kelainan inti. Perbedaan-perbedaan ini secara sitologi dilihat pada (1) abnormalitas inti, (2) variabilitas dalam bentuk / ukuran sel, perbandingan inti-sitoplasma, bentuk dan ukuran inti, struktur inti, dan derajat kromasia.

2. Karsinoma In Situ

Pada karsinoma in situ tampak inti lebih besar dari sel normal, inti lebih gelap, batas inti tidak rata, kromatin tersebar rata dalam inti atau berbutir padat dan tak rata, variasi sel satu dengan lainnya disertai variabilitas inti, pleomorfi ukuran- ukuran sel. Sel displastik sering didapatkan bersamaan dengan karsinoma in situ.

B. Kanker Serviks

1. Karsinoma Skuamosa

Jenis ini dijumpai kurang lebih 95 % dari seluruh kanker serviks.

Karsinoma dengan pertandukkan, latar belakang biasanya bersih tetapi dapat

dijumpai darah, sel epitel skuamosa besar –besar dengan pleomorfi yang nyata dan jarang didapatkan makronukleoli.

2. Adenokarsinoma Serviks

Jenis ini hanya kurang lebih 5 %. Di sini tampak sel-sel endoserviks mengalami perubahan ke arah keganasan dengan inti mempunyai makronukleoli, kromatin yang besar dan tidak rata. Sitoplasma rapuh, inti lebih besar, tapi tidak menunjukkan pleomorfi.

Terminologi Pelaporan Sitologi

Terminologi yang semula banyak digunakan dalam pelaporan mengacu pada klasifikasi Papanicolaou (Papanicolaou & Traut 1943) yang dinyatakan dalam kelas I s/d kelas V. Papanicolaou membagi sel abnormal dalam 5 kelas:

- Kelas I : Tidak ditemukan sel atipik atau sel abnormal
- Kelas II : Sitologi atipik tetapi tidak ditemukan keganasan
- Kelas III : Sitologi sugestif tetapi tidak konklusif keganasan
- Kelas IV : Sitologi sangat sugestif keganasan
- Kelas V : Sitologi konklusif keganasan

Klasifikasi ini sekarang banyak ditinggalkan karena :

1. Tidak mencerminkan pengertian neoplasia serviks / vagina.
2. Tidak memiliki padanan dengan terminologi histopatologi.
3. Tidak mencantumkan diagnosis non kanker
4. Interpretasinya tidak seragam
5. Tidak menunjukkan pernyataan diagnosis

Pada tahun 1953 Reagen mengajukan terminologi displasia-karsinoma in situ dan karsinoma invasif. Terminologi ini terdiri dari :

1. Negatif : Tidak ditemukan sel ganas.
2. Inkonklusif : Sediaan tidak memuaskan
3. Displasia : Ditemukan sel diskariotik
4. Positif : Ditemukan sel ganas

Cara pelaporan ini menjelaskan perubahan prainvasif dengan memakai istilah displasia–karsinoma in situ. Displasia artinya maturasi abnormal, tetapi

tidak menggambarkan perubahan premaligna dan juga tidak menggambarkan perubahan yang berkesinambungan seperti karsinogenesis serviks.

Kelemahan terminologi ini yakni adanya ketidaksinambungan pengertian akibat adanya perbedaan antara displasia berat dan karsinoma in situ. Untuk memperbaiki kekurangan tersebut pada tahun 1967 Richart mengajukan terminologi neoplasia intraepitelial serviks (NIS) atau cervical intraepithelial neoplasia (CIN).

- NIS I : Displasia ringan
- NIS II : Displasia sedang
- NIS III : Displasia berat dan karsinoma in situ.

Pada terminologi ini displasia berat dan karsinoma in situ digabung karena secara sitologi sulit dibedakan. Terminologi ini tidak terlalu disukai karena istilah neoplasia, karena tidak semua perubahan awal ini manjadi neoplastik dan tidak semua lesi menjadi karsinoma. Keluhan lain adalah pada NIS I yang menyatakan potensi keganasan tetapi meliputi kelompok besar displasia ringan yang sebagian besar hanya akibat peradangan.

Pada tahun 1988 dan 1991 pertemuan para ahli sitopatologi melahirkan sistim Bethesda (The Bethesda System) sebagai sistim pelaporan sitopatologi baru yang bertujuan :

1. Menghilangkan kelas – kelas Papanicolaou
2. Menciptakan terminologi seragam memakai istilah diagnostik
3. Memasukkan pernyataan adekuasi
4. Membuat sitologi sebagai konsultasi medik antar ahli sitologi dan klinikus.

Kelebihan cara pelaporan The Bethesda System adalah penyederhanaan terminologi dengan memakai terminologi diagnostik yang jelas untuk kategori umum:

1. Dalam batas normal.
2. Perubahan seluler jinak
3. Abnormalitas sel epitel.

The Bethesda System

Adekuasi Sediaan :

- Memuaskan (endoserviks atau sel metaplastik)
- Tidak memuaskan
- Memuaskan tetapi terganggu karena tak tampak sel endoserviks/ metaplastik.

Kategori Umum :

- Dalam batas normal
- Perubahan seluler jinak
- Abnormalitas sel epitel

CARA PELAPORAN BETHESDA

KUALITAS SEDIAAN

- Memuaskan untuk evaluasi
- Memuaskan untuk evaluasi, tetapi terbatas oleh ……
- Tidak memuaskan, karena …….. (sebutkan alasannya)

DIAGNOSIS DESKRIPTIF :

A. SEL-SEL EPITEL DALAM BATAS NORMAL

B. PERUBAHAN SELULER JINAK

Infeksi :

- Trikhomonas
- Candida
- Coco Bacilus
- Herpes Simpleks Virus
- Lain-lain ……..

C. PERUBAHAN REAKTIF :

- Perubahan seluler reaktif disebabkan inflamasi (termasuk repair tipik)
- Atrophy dengan inflamasi (vaginitis Atrofik)
- Radiasi
- IUD
- Lain-lain

EVALUASI

No.	Langkah / Tugas	Skor			
		0	1	2	3
1.	Menyapa ibu dengan sopan dan ramah. Perkenalkan diri.				
2.	Menjelaskan prosedur pemeriksaan dan hal yang akan di alami ibu				
3.	Meminta persetujuan Ibu (Informed Consent)				
4.	Memeriksa apakah alat, bahan, dan lampu senter telah tersedia dan siap digunakan				
5.	Memeriksa apakah ibu telah buang air kecil dan membersihkan daerah genitalnya bila diperlukan				
6.	Meminta ibu untuk melepaskan celana dalam serta memakai sarung atau selimut yang tersedia. Membantu Ibu naik ke meja periksa				
7.	Meminta ibu untuk berbaring ke meja periksa dengan kedua lengan di samping				
8.	Memposisikan ibu dalam posisi litotomi dengan kedua paha ditopang dengan penahan kaki.				
9.	Mencuci tangan dan mengeringkannya				
10.	Menyalakan lampu/senter dan mengarahkan ke daerah genital.				
11.	Memakai sepasang sarung tangan periksa yang baru atau telah di-DTT.				
12	Melakukan tindakan disinfeksi dengan kapas sublimat pada daerah vulva dari atas kebawah dan 1/3 proksimal paha bagian depan dan dalam				
13.	Menyentuh paha sebelah dalam sebelum menyentuh daerah genital ibu.				
14	Memasang spekulum cocor bebek dengan perlahan dimana jari tangan kiri menekan perineum agar otot vagina rileks				
15	Melakukan pengamatan terhadap keadaan vagina dan portio				
16	Sekret vagina diambil dengan mengapus dinding lateral vagina sepertiga atas, dengan spatula Ayre bagian yang bulat lonjong seperti lidah.				
17	Sekret eksoservikal diambil dengan spatula Ayre bagian yang bulat lonjong seperti lidah, diusap pada seluruh permukaan portio serviks. Gerakan searah jarum jam, diputar melingkar 360 derajat				

18	Sekret endoservikal diambil dengan mengapus permukaan mukosa kanalis endoserviks dan daerah SSK, dengan lidi kapas atau cytobrush. Putar secara melingkar 360 derajat				
19	Sekret endometrial diambil dengan mengapus permukaan mukosa endometrium dalam kavum uteri dengan alat sapu endometrium (balai endometre).				
20	Sekret forniks posterior diambil dengan mengapus permukaan mukosa forniks posterior dengan lidi kapas steril				
21	Menghapuskan sedian yang diambil pada objek glas dan memfiksasinya dengan larutan fiksasi				
22	Membuka kembali spekulum cocor bebek dengan perlahan				
23	Menjelaskan hasil pemeriksaan dan interpretasinya				

Keterangan skor:
0 = Tidak dilakukan : langkah tugas atau keterampilan tidak di lakukan oleh peserta pada saat dievaluasi oleh pelatih
1 = Tidak memuaskan: langkah atau tugas tidak di lakukan sesuai prosedur atau panduan Standard**,** perlu banyak perbaikan
2 = Kurang memuaskan : Dilakukan dengan sedikit perbaikan
3 = Memuaskan : langkah atau tugas yang di lakukan sesuai dengan prosedur atau panduan standar

Untuk soal normor 1: 0 = tidak dilakukan, 1 = dilakukan

$$\text{Nilai} = \frac{\text{Total}}{67} \times 100 =$$