Jurnal Sains dan Teknologi Farmasi, Vol. 9, No. 2, 2004, 70 – 75
Akreditasi DIKTI Depdiknas RI No. 49/DIKTI/Kep/2003

ISSN : 1110-0177

# Pengaruh Asam Borat Terhadap Ovarium Mencit Putih (*Mus musculus* L.)

**Netty Marushin, Warnety Munir dan Nila Suryani**
*Jurusan Biologi Fakultas MIPA Universitas Andalas*

Diterima tanggal : 28 Juni 2004; Disetujui tanggal : 30 Juli 2004

## Abstract

A study on the effect of the boric acid on the ovary of Mice (*Mus musculus* L.) has been done at the Laboratory Embryology and Histology, Faculty of Matematics and Science, Andalas University. A Complete Randomized Design (CRD) with four treatments and six replications was used in this study. The dose of 0, 1500,3000 and 4500 ppm of boric acid were given respectively to each group of mice and the ovary diameter and its histological structure were measured. Results showed that there was a decrease in the diameter of the mice ovary with an increase in dose. Histologically, these ovary showed that the follicle growth was stopped at the secondary level at the dose of 3000 and 4500 ppm of boric acid doses. Furthermore, the number of primary and secondary follicle decreased, the diameter of secondary follicle also decreased but the diameter of primary follicle were constant by increasing the dose.

*Keywords* : Boric Acid, Ovary, Primary folicle, Secondary folicle.

## Pendahuluan

Senyawa asam borat banyak digunakan dalam kehidupan sehari-hari, antara lain sebagai antiseptik, kosmetik, industri kulit, detergen, sabun, plastik, industri metal dan alat-alat listrik. (Sybil, 1982). Menurut Douglas (1984) kegunaan asam borat yang utama adalah untuk obat-obatan, dan yang berhubungan dengan lapangan farmasi, seperti untuk obat kumur, obat semprot hidung dan formula kesehatan untuk mata.

Menurut Zulharmita dan Lucyda (1992) ternyata ada beberapa produsen makanan yang menambahkan borat kedalam makanan. Penambahan borat ke dalam makanan sebagai bahan tambahan atau *food aditif* memang memberikan keuntungan bagi produsen, diantaranya makanan menjadi lebih awet, bakso daging misalnya menjadi lebih kenyal, padat dan rapuh. Borak diperoleh dipasaran dengan harga yang relatif murah, padahal menurut Martindale (1982) asam borat merupakan bahan kimia yang hanya diperbolehkan untuk pemakaian luar dan tidak boleh dipergunakan untuk internal.

Pada beberapa negara yang termasuk Masyarakat Ekonomi Eropa (MEE), konsentrasi asam borat yang digunakan pada produk – produk obat kumur dibatasi hanya 0,5% dan harus diberi peringatan "Tidak boleh digunakan untuk bayi". Sedangkan konsentrasi asam borat untuk produk kosmetik dibatasi hanya 3%. Dijelaskan bahwa asam borat dilarang untuk dijual bebas (Martindale, 1982).

Asam borat dapat diserap melalui usus, udara bebas, dari kulit yang rusak dan dari membran mukosa. Eksresi asam borat dalaam tubuh sebanyak 50% terjadi dalam 12 jam sedangkan sisanya dieksresi lebih dari tiga sampai tujuh hari. Eksresi yaang lambat dari asam borat mengakibatkan menumpuknya racun selama penggunaan berulang–ulang. Gejala keracunan yang timbul adalah muntah, diare, peradangan otak, perubahan suhu tubuh dan kerusakan pada ginjal. Kematian juga dapat terjadi akibat gagalnya sistem sirkulasi (Plunket, 1976).

Di Malaysia tahun 1988 pernah terjadi kasus keracunan makanan. Akibatnya 13 anak meninggal karena memakan sejenis mie yang mengandung asam borat dosis tinggi.

Beberapa penelitian yang pernah dilakukan ditemukan asam borat pada tingkat seluler dapat mengakibatkan gangguan sintesa asam nukleat dalam hati (Shih dan Chapin, 1993). Keracunan pada alat reproduksi juga dapat terjadi berupa terhambatnya pembentukan/pengeluaran sperma yang dewasa oleh testis paeda dosis 3000 dan 4500 ppm, sedangkan pada dosis 6000 dan 9000 ppm terjadi atropi testikuler (Chapin, 1994). Penelitian yang dilakukan oleh Munir, Fadhil, Marusin (1998) menunjukkan bahwa pemberian asam borat pada masa pra-implantasi menyebabkan terlambatnya pembelahan dan perkembangan embrio terutama pada dosis 250 dan 500 miligram per kg/berat badan induk per hari.

Penulis untuk korespondensi: Telp 62-751-71682,Fax 62-751-7311
E-mail : farmasi_unand@telkom.net

Berdasarkan uraian diatas belum diketahui sejauh mana pengaruh asam borat terhadap organ reproduksi betina yaitu ovarium. Penelitian dengan judul "Pengaruh Asam borat Terhadap Ovarium Mencit Putih" bertujuan untuk melihat sejauh mana pengaruh asam borat terhadap ovarium mencit putih (*Mus musculus* L.).

## Metodologi Penelitian

### *Bahan, hewan dan alat*

Bahan yang digunakan adalah asam borat, larutan garam fisiologi, larutan fiksatif, zat warna Haematoxylin-Eosin, alkohol (100 %, 96%, 90 %, 80 %, 70 %, 50 % dan 35 %), Meyers albumen, paraffin keras, kertas saring, xylol, aquades dan makanan mencit.

Hewan yang digunakan adalah hewan percobaan mencit putih (*Mus musculus* L.) sebanyak 24 ekor yang berumur 35 hari dengan berat 25-30 gram.

Alat-alat yang dipakai adalah kandang mencit, pipet tetes, seperangkat alat bedah, timbangan analitik, cawan petri, erlenmeyer, mikrotom putar, inkubator, kuas, lampu spiritus, kaca objek, kaca penutup, mikroskop, kamera dan mikrometer.

### *Prosedur Kerja*

Penelitian dilakukan dengan menggunakan metoda eksperimen yang dianalisa secara deskriptif dan statistik. Analisa statistik dilakukan terhadap jumlah dan ukuran folikel menggunakan Rancangan Acak Lengkap (RAL) dengan empat perlakuan dan enam ulangan. Perlakuan adalah dosis asam borat yang diberikan setiap hari selama satu bulan dengan dosis :

$P_0$ : Kontrol (tanpa pemberian asam borat)
$P_1$ : Pemberian 1500 ppm
$P_2$ : Pemberian 3000 ppm
$P_3$ : Pemberian 4500 ppm

Dosis asam borat yang diberikan mengacu pada penelitian Chapin (1994), sedangkan analisa deskriptif dilakukan terhadap perubahan struktur histologis ovarium.

### *Perlakuan*

Asam borat yang telah dilarutkan dalam aquadest diberikan kepada mencit melalui minuman sesuai dengan dosis perlakuan. Perlakuan diberikan pada saat pra dewasa kira – kira berumur 35 hari, selama satu bulan setiap pagi. Semua hewan baik kontrol ataupun perlakuan diberi makan secara ad-libitum.

### *Pembuatan sediman histologi.*

Pembuatan sediman histologi dilakukan dengan metoda paraffin dan pewarna Haematoxylin – Eosin (Mc Manus dan Mowry, 1960) dengan ketebalan 7µ.

Setelah pembuatan preparat permanen selesai, maka dilakukan pengamatan dan pengukuran diameter folikel telur dan diameter ovarium dengan menggunakan mikrometer.

### *Pengamatan*

Pengamatan dilakukan dengan menggunakan mikroskop cahaya untuk melihat perubahan struktur histologi ovarium hewan percobaan. Pengamatan secara deskriptif ditampilkan dalam bentuk foto mikroskop yang mewakili dari perlakuan dan kontrol. Data ukuran dan jumlah folikel yang didapatkan dianalisa menggunakan Rancangan Acak Lengkap (RAL).

## Hasil dan Pembahasan

Dari Tabel 1 dapat dilihat bahwa dengan semakin meningkatnya dosis asam borat yang diberikan, akan menyebabkan diameter ovarium semakin kecil, terutama pada dosis 4500 ppm. Hal ini disebabkan karena terganggunya fungsi ovarium akibat asam borat yang diberikan. Hal ini didukung dengan pernyataan Turner – Bagnara (1977), bahwa kemampuan fungsional ovarium sangat dipengaruhi oleh rangsangan atau pengaruh dari luar yang akan disalurkan ke sistem saraf pusat.

Pada Tabel 1 juga terlihat bahwa perlakuan 1500 ppm asam borat relatif tidak mempengaruhi diameter ovarium. Hal ini didukung oleh penelitian Chapin (1994), dimana dosis yang dimulai berpengaruh terhadap testis mencit adalah 3000 ppm, yang mengakibatkan terjadinya penghambatan sperma yang matang.

Terganggunya fungsi ovarium didukung juga dengan ditemukannya hasil seperti pada gambar 1, 2 dan 3.

Tabel 1. Diameter ovarium setelah diberi asam borat 0, 1500, 3000, 4500 ppm/hari

| Ulangan | Perlakuan | | | |
|---|---|---|---|---|
| | $P_0$ | $P_1$ | $P_2$ | $P_3$ |
| 1 | 1204,50 | 1006,50 | 825 | 693 |
| 2 | 1130,25 | 940,50 | 825 | 660 |
| 3 | 1006,50 | 940 | 850,25 | 561 |
| 4 | 1006,50 | 1014,75 | 890,75 | 709,50 |
| 5 | 1014,75 | 940,50 | 825 | 569,25 |
| 6 | 1095,25 | 1204,25 | 891 | 602,25 |
| Σx | 6457,75 | 6046,76 | 5107 | 3795 |

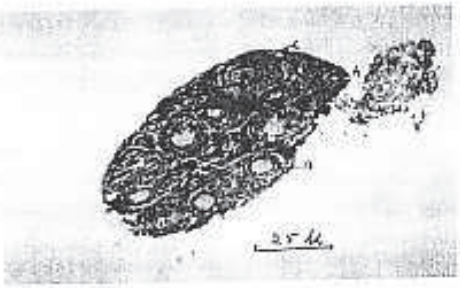

Gambar 1 : Penampang melintang ovari mencit perlakuan III (dosis 4500 ppm) dengan ketebalan sayatan 7μ. A. Folikel primer, B. Terbentuknya folikel berlapis banyak tanpa antrum, C. Atresia.

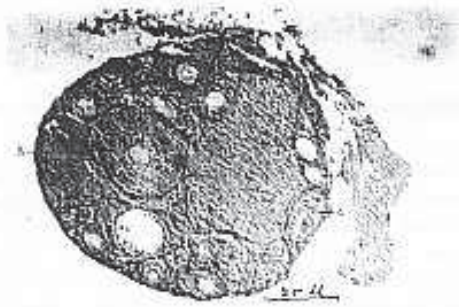

Gambar 2: Penempang melintang ovari mencit perlakuan II (dosis 3000 ppm) dengan ketebalan sayatan 7μ. A. Folikel primer, B. Terbentuknya folikel berlapis banyak tanpa antrum, C. Atresia.

Gambar 3 : Penampang melintang ovari mencit perlakuan I (dosis 1500 ppm) dengan ketebalan sayatan 7μ. A. Folikel primer, B. Folikel sekunder, C. Folikel sekunder yang mengarah ke bentuk tersier, D. Bakal antrum, E.Oosit.



Gambar 4: Penampang melintang ovari mencit kontrol ($P_0$) dengan ketebalan sayatan 7μ. A. Folikel primer, B. Folikel sekunder, C. Folikel sekunder yang mengarah ke bentuk tersier, D. Bakal antrum, E. Oosit.

Dari gambar 1 dan 2 terlihat perkembangan folikel hanya sampai pada tingkat sekunder saja dan tidak memperlihatkan terbentuknya antrum. Kegagalan pematangan folikel telur ini semakin terlihat dengan kenyataan banyaknya ditemukan folikel-folikel yang mengalami atresia. Folikel atresia ini mempunyai ciri-ciri antara lain terjadinya degenerasi oosit dan degenerasi sel-sel folikel. Menurut Dodd (1979) pada tingkatan perkembangan sekunder sel-sel folikel mulai mensekresikan hormon estrogen yang ditandai dengan terbentuknya bakal-bakal kantong cairan diantara sel-sel folikel. Kantong-kantong inilah yang kemudian berkembang menjadi antrum yaitu rongga besar yang berisi cairan folikel. Tetapi di Gambar 1 tidak ditemukan celah-celah yang bakal menjadi antrum.

Dengan demikian berarti, bahan folikel terbentuknya tidak matang (degraaf). Hasil yang sama juga didapatkan pada dosis 3000 ppm, sedangkan pada dosis 1500 ppm terdapat perkembangan folikel yang normal, seperti pada kontrol.

Folikel primer dicirikan dengan adanya selapis sel-sel pipih yang mengelilingi oosit primer. Folikel sekunder dicirikan dengan adanya lebih dari satu lapis sel-sel pipih atau sel folikel yang mengelilingi oosit primer, terbentuknya zona pelucida yang mengitari membran plasma oosit dan diantara sel-sel folikel yang makin banyak tadi terjadi pembentukan ruangan yang tidak beraturan (kantong) yang kaya dengan estrogen dan protein.

Pada kontrol (Gambar 4) terlihat adanya folikel sekunder yang mulai mengarah bentuknya ke folikel tersier, ukurannya bertambah besar dan terlihat ruangan yang terdapat diantara sel-sel folikel mulai bergabung membentuk suatu rongga tunggal yang berisi cairan folikel (Liquor folikuli) yang disebut dengan antrum.

Hasil yang didapatkan tidak berbeda jauh dengan perlakuan 1500 ppm (Gambar 3). Disini juga didapatkan perkembangan folikel primer, folikel sekunder dan folikel

sekunder yang bentuknya mengarah ke tersier. Disini terlihat adanya bakal-bakal kantung yang mulai bergabung untuk membentuk suatu rongga yang besar atau tunggal yang disebut antrum (Delman dan Brown, 1992; Guyton, 1977).

Dari kenyataan diatas terlihat bahwa ukuran ovarium dipengaruhi aktifitas yang terjadi didalamnya seperti jumlah folikel dan adanya pertumbuhan dan perkembangan folikel mulai dari folikel primer, sekunder, tersier, sampai folikel degraaf (folikel matang) yang siap untuk diovulasikan (Nalbandov, 1990). Hal ini dibuktikan dengan hasil seperti terlihat pada Tabel 2.

Pada Tabel 2 dan Tabel 3 terlihat bahwa rata-rata jumlah folikel primer dan folikel sekunder mengalami penurunan dan setelah dianalisa ternyata antar perlakuan terlihat berbeda nyata. Pemberian asam borat selama sebulan berturut-turut dengan dosis 1500, 3000, dan 4500 ppm ternyata menyebabkan berkurangnya jumlah folikel. Berkurangnya jumlah folikel primer dan sekunder dibandingkan kontrol disebabkan karena terjadinya atresia atau kematian sel-sel folikel akibat pemberian asam borat.

Mengecilnya ukuran ovarium dibuktikan juga dengan melihat rata-rata diamater folikel primer dan sekunder, seperti yang terlihat pada Tabel 4 dan Tabel 5.

Pada Tabel 4 terlihat respon antara perlakuan pada folikel primer, karena pada saat perkembangan atau tingkatan primer belum dipengaruhi oleh FSH, karena FSH dibutuhkan untuk penebalan dinding folikel dengan proses nutrisi dan perbesaran sel sehingga ukuran folikel tidak berbeda nyata. Sementara pada tingkatan perkembangan selanjutnya atau pada tahap berlapis banyak maka pertumbuhan folikel dipengaruhi oleh FSH. Hal ini didukung oleh pernyataan Bevelander dan Ramlay (1988), jika folikel telah mencapai tahap berlapis banyak maka pertumbuhan lebih lanjut berada di bawah pengaturan hormon pituitaria.

Tabel 2. Rata-rata jumlah folikel primer setelah mencit diberi perlakuan asam borat.

| Perlakuan | Rata-rata | I | II | III | IV | LSR | Not |
|---|---|---|---|---|---|---|---|
| $P_0$ | 211,83 | - | - | - | - | - | a |
| $P_1$ | 191,67 | 20,16 | - | - | - | 9,49 | b |
| $P_2$ | 119,17 | 92,66* | 72,5* | - | - | 9,98 | c |
| $P_3$ | 100,34 | 11,49* | 91,33* | 18,83* | - | 10,23 | d |

Ket : Nilai pada lajur yang diikuti huruf kecil yang sama tidak berbeda nyata pada taraf kepercayaan 5%

Tabel 3. Rata-rata jumlah folikel sekunder setelah mencit diberi perlakuan asam borat.

| Perlakuan | Rata-rata | I | II | III | IV | LSR | Not |
|---|---|---|---|---|---|---|---|
| $P_0$ | 80,16 | - | - | - | - | - | a |
| $P_1$ | 49 | 31,16* | - | - | - | 10,20 | b |
| $P_2$ | 36,83 | 43,33* | 12,17* | - | - | 10,72 | c |
| $P_3$ | 22,66 | 57,50 | 26,34* | 14,17* | - | 11,00 | d |

Ket : Nilai pada lajur yang diikuti oleh huruf kecil yang sama tidak berbeda nyata pada taraf kepercayaan 5%

Tabel 4. Rata-rata diameter folikel primer setelah mencit diberi perlakuan asam borat

| Ulangan | Perlakuan | | | |
|---|---|---|---|---|
| | $P_0$ | $P_1$ | $P_2$ | $P_3$ |
| 1 | 30 | 27,5 | 27,5 | 27,5 |
| 2 | 35 | 32,5 | 27,5 | 27,5 |
| 3 | 30 | 32,5 | 27,5 | 30 |
| 4 | 27,5 | 30 | 32,5 | 27,5 |
| 5 | 32,5 | 35 | 30 | 30 |
| 6 | 32,5 | 27,5 | 30 | 27,5 |
| $\Sigma x$ | 187,5 | 185 | 175 | 170 |

Ket.: F hitung 2,07
F tabel pada taraf 5% = 3,10
F hitung < F tabel, berarti nilai respon antara perlakuan tidak berbeda nyata

Tabel 5. Rata-rata diameter folikel sekunder setelah mencit diberi perlakuan asam borat

| Perlakuan | Rata-rata | I | II | III | IV | LSR | Not |
|---|---|---|---|---|---|---|---|
| $P_0$ | 108,06 | - | - | - | - | - | a |
| $P_1$ | 90,72 | 17,34* | - | - | - | 3,83 | b |
| $P_2$ | 86,08 | 21,98* | 4,64* | - | - | 4,03 | c |
| $P_3$ | 80,36 | 27,7* | 10,36* | 5,72* | - | 4,13 | d |

Ket : Nilai pada lajur yang diikuti oleh huruf kecil yang sama tidak berbeda nyata pada taraf kepercayaan 5%

Jadi, pada penelitian ini terjadi gangguan fungsi ovarium mencit akibat perlakuan asam borat yang diberikan. Seiring dengan meningkatnya dosis, kerusakan yang timbul juga bertambah, hingga pada dosis 3000 dan 4500 ppm. Asam borat menghentikan perkembangan folikel pada tingkatan sekunder. Diduga asam borat mengganggu kerja ovarium melalui dua jalur seperti yang pernah dilaporkan oleh Shih dan Chapin (1993), yang menemukan bahwa asam borat mengganggu sintesa asam nukleat dihati. Diduga hal yang sama juga akan terjadi pada ovarium mencit pada penelitian ini. Kemudian dari penelitian yang pernah dilakukan oleh Nielsen dan Hunt (1989) dijelaskan bahwa asam borat dapat meningkatkan estrogen dalam darah sehingga terjadi *feedback* negatif. Akibatnya hipofisa menurunkan kadar FSH. Dengan turunnya kadar FSH, maka jumlah FSH yang ada tidak cukup untuk merangsang pembentukan antrum, sehingga perkembangan folikel selanjutnya akan dihalangi. Hal ini didukung oleh pernyataan Suherman (1995), terjadinya perkembangan folikel seperti terbentuknya antrum dan cairan folikel sebagai tanda akan terjadinya pematangan folikel dirangsang oleh FSH yang dihasilkan oleh hipofisa anterior. Sekresi FSH oleh hipofisa tergantung pada tinggi rendahnya kadar estrogen dalam darah. Bila kadar esterogen dalam darah tinggi maka sekresi FSH akan dihambat, sebaliknya bila kadar esterogen dalam darah rendah maka sekresi FSH akan meningkat.

## Kesimpulan

Dari hasil penelitian ini dapat diambil kesimpulan bahwa:

1. Asam borat menyebabkan diameter ovarium makin mengecil seiring dengan meningkatnya dosis.
2. Asam borat menyebabkan struktur histologi mencit mengalami perubahan antara lain
   a. Terhentinya perkembangan folikel sampai tingkatan sekunder mulai dosis 3000 ppm.
   b. Berkurangnya jumlah folikel primer dan folikel sekunder.
   c. Terjadinya penurunan diameter folikel sekunder seiring dengan meningkatnya dosis, sedangkan diameter folikel primer tidak mengalami penurunan.

*Ucapan Terima Kasih*

Tulisan ini berupa hasil penelitian tugas akhir mahasiswa Jurusan Biologi Fakultas MIPA Universitas Andalas Padang "Nila Suryani" dibawah bimbingan Dra. Netty Marusin dan Dra. Warnetty Munir, MS. Pada kesempatan ini penulis mengucapkan terima kasih kepada Bapak Ketua Jurusan Biologi, Kepala Laboratorium Histologi Embriologi, Bapak dan Ibu dosen penguji jurusan Biologi dalam tugas akhir mahasiswa diatas.

## Daftar Pustaka

Bevelender, G. dan J. A. Ramaley. 1988. Dasar – Dasar Histologi. Edisi Kedelapan. Diterjemahkan oleh Wisnu Gunarso, Penerbit Erlangga. Surabaya.

Chapin, R. E. 1994, The Reproductive Toxilogy of Boric Acid. National Toxilogy Program. National Institute of Environmental Health Science. Research Triangle Park NC, Nov. 102. Suppl 7: 87 – 91.

Delman and Brown. 1992. Histologi Veteriner II. Edisi III. UI Press.

Douglas, M. Considine, PE, Glenn D. Considine. 1984. Van Nostrand Reinhold Encyclopedia of Chemistry. Forth Edition. Van Nostrand Reinhold Company. New York.

Dodd, E. E., 1979, Atlosof Histology. Mc Graw Hill Book Company. New York.

Guyton, A. C., 1977, Text Book of Medical Physiology. W. B. Sounder Company. London. Toronto.

Martindale, 1982, The Extra Pharmacopoeia, 28 Edition, The Pharmaceutical Press, London.

Mc Manus, J. F. A. And R. W. Mowry, 1960, Staining Method Histologic and Histochemical. Paul. B. Hoebe, Inc, Medical Division of Harpend and Brother.

Nalbandov, A. V. 1990, Fisiology Reproduksi Pada Mamalia dan Unggas. Edisi Ketiga. Penerbit Universitas Indonesia, Jakarta.

Plunket, 1976, Handbook of Industry Toxicology, Chemical Publish Co. Inc., New York.

Sinh, LM, Chapin – RE, 1993, The Effect of Boric Acid on Testicular Cells in Culture, Developmental and Reproductive Toxicology Group, National Institute of Environtment Health Sciences, Research Triagle Park, North Carolina.

Suherman, K. S. 1995, Estrogen, Antiestrogen, Progestin dan Kontrasepsi Hormonal. Farmakologi dan Terapi, Edisi Keempat. Bagian Farmakologi Kedokteran UI. Sulistia G. Ganiswara.

Sybil, P. Parker, 1982, Encyclopedia of Chemistry, Mc Graw Hill Book Company.

Turner, C. Dan J. T. Bagnara. 1977,. Endokrinologi Umum. Airlangga University.

Zulharmita dan Lucyda, H. 1992, Studi Perolehan Kembali Borak Dalam Makanan. Laporan Penelitian. Pusat Penelitian Universitas Andalas Padang.