

Peranan Pencitraan ^{99m}Tc -ciprofloxacin (Infecton) dalam Mendeteksi Limfadenitis Tuberkulosa.

Aisyah Elliyanti, Djusmaini Ismail¹

Abstrak

Latar belakang : Penyakit tuberkulosis (TB) terutama mengenai paru namun demikian dapat pula mengenai atau menyebar ke berbagai organ luar paru (ekstrapulmonal). Kelenjar limfe leher merupakan daerah yang paling banyak dikenai (70%), diikuti kelenjar limfe inguinal, axilla dan mesenterial. Dengan menemukan benjolan di leher seorang dokter harus dapat membedakan apakah benjolan tersebut disebabkan oleh suatu infeksi atau keganasan. Infecton (yang berisikan cyprofloxacin) merupakan antibiotika berspektrum luas yang diikatkan pada ^{99m}Tc Technetium, sehingga dapat digunakan untuk mendeteksi fokus infeksi, dan terkonsentrasi tinggi pada DNA gyrase bakteri hidup.

Tujuan penelitian ini adalah untuk menentukan sensitivitas dan spesifisitas pencitraan ^{99m}Tc -infecton dalam mendeteksi limfadenitis tuberkulosa

Bahan dan Metoda : Subyek penelitian sebanyak 25 orang terdiri dari 6 orang laki-laki dan 19 perempuan, umur rata-rata 34,2 tahun (15-68 th), dengan dugaan klinis limfadenitis dikirim ke Bagian Kedokteran Nuklir. Semua pasien dilakukan pemeriksaan histopatologi dengan biopsy. Pencitraan dilakukan pada jam pertama dan ke empat pasca-penyuntikan 10 mCi ^{99m}Tc -infecton. Interpretasi hasil pencitraan dibuat berdasarkan penemuan visual.

Hasil : Hasil pencitraan ^{99m}Tc - infecton positif pada 14 subjek dan negatif pada 11 subjek. Satu dari 11 subjek yang infecton negatif telah mendapat terapi tuberkulostatika selama 1 tahun, dan 1 subjek mendapat antibiotik . Hasil histopatologi 17 orang limfadenitis, 1 orang infeski kronis non spesifik, dan 7 orang dengan tumor/metastases. Berdasarkan hasil pencitraan infecton didapatkan hasil, positif murni 52%, positif semu 24%, negatif murni 24% dan negatif semu 20%. Sensitivitas teknik pencitraan ^{99m}Tc -infecton adalah 72.2%, spesifitas 85%, nilai ramal positif 92.8%.

Kesimpulan : Pencitraan ^{99m}Tc -infecton merupakan uji diagnostik spesifik untuk infeksi, dan dapat digunakan untuk mendeteksi limfadenitis tuberkulosa. Nilai ramal positif yang tinggi bermanfaat secara klinis.

Abstract

Background : Tuberculosis (TB) is infectious disease caused by *Mycobacterium tuberculosis*, which is transmitted by coughed aerosol. Common site is lung, but it can also affect extrapulmonary organs such as lymph nodes, bone and meninges. The physician should be able to differentiate bacterial infection from other process in palpable lymph node. ^{99m}Tc -labeled ciprofloxacin (Infecton) has been developed for detecting infection foci, which will be localized in high concentrations in the DNA gyrase of living bacteria.

¹ Penelitian Dosen Muda no Kontrak : 018/P41/DPPM/PDM/III/2003
Tim Peneliti Dosen Muda, Fakultas Kedokteran Universitas Andalas.

The aim of this study is to determine sensitivity and specificity of ^{99m}Tc -ciprofloxacin scintigraphy in the detection of tuberculous lymphadenitis.

Materials and Methods : The subjects were twenty-five patients, six men and nineteen women with age ranging from 15-68 years (mean 34.2 ± 10.9) with cervical lymphadenopathy referred to Department of Nuclear Medicine. All patients underwent histopathologic examination by open biopsy. Scintigraphy was obtained at 1 and 4 hours after injection of 370 MBq (10 mCi) ^{99m}Tc -ciprofloxacin. Image interpretation was made based on visual findings.

Results : Positive infection scintigraphy was observed in 14 and negative in 11 subjects. One of 11 subjects with negative scintigraphy had been treated with tuberculostatic and 1 subject received antibiotics. The results of histopathologic examination were tuberculous lymphadenitis in 17 subjects, chronic non-specific infection in one subject, and non-infection/tumor metastases in 7 subjects. Based on scintigraphy results, it was found: true positive 52%, false positive 4%, true negative 24% and false negative 20%. Sensitivity, specificity, positive predictive values were 72.2%, 85%, 92.8% respectively.

Conclusion : Infection scintigraphy is specific diagnostic tool for infection and it can be used in detecting bacterial lymphadenitis, particularly tuberculous lymphadenitis.

I. Pendahuluan

Tuberkulosis (TB) merupakan penyakit infeksi yang disebabkan oleh kuman *Mycobacterium tuberculosis*, ditularkan melalui *droplet* dari batuk penderita TB dan menyebar ke berbagai organ. TB terutama mengenai paru, namun demikian dapat mengenai berbagai organ (ekstrapulmonal). Penyebaran infeksi dari fokus primer di paru membutuhkan waktu yang lama, dan dipermudah dengan menurunnya daya imunitas tubuh.

TB ekstrapulmonal dapat mengenai kelenjar limfe, pleura, perikardial, intra-abdominal, dan susunan saraf pusat. Angka kejadian TB ekstrapulmonal sekitar 20% pada orang tanpa infeksi HIV dan meningkat menjadi 53% - 62% pada orang dengan HIV positif⁽¹⁾

Limfadenitis TB jarang menimbulkan gejala sistemik, kecuali pada orang dengan infeksi HIV, dalam keadaan terinfeksi berat. Nodul biasanya terfiksir, berbatas tegas, keras, dan dengan berjalannya waktu dapat menjadi nodul yang dapat digerakan, dan secara spontan dapat mengalir melalui terbentuknya sinus. Kelenjar limfe leher paling sering dikenai (70%), diikuti kelenjar limfe inguinal, axilla dan mesenterial.⁽¹⁾ Limfadenitis TB merupakan TB ekstrapulmonal yang memerlukan perhatian khusus karena dapat menimbulkan komplikasi yang serius. Untuk mencegah timbulnya komplikasi, diperlukan diagnosa dini. Dengan

keluhan benjolan dileher seorang dokter harus dapat memutuskan apakah benjolan tersebut disebabkan oleh infeksi atau metastases. Prosedur diagnostik dapat dilakukan secara non-invasif dan invasif. Non-invasif, dengan menggunakan : ultrasonografi (USG), X-Ray, CT-scan, *polymerase chain reaction* (PCR) dan skintigrafi radionuklida (Technetium-99m-ciprofloxacin/Infecton, *monoclonal antibody*, *polyclonal antibody*, Tc-99m HMPAO dan Gallium-67 sitrat) dan secara invasif dengan biopsi aspirasi jarum halus (bajah) dan biopsi terbuka dengan nilai diagnostik 60% dan 80% berturut-turut. ⁽¹⁾

Pemeriksaan bajah dan biopsi, disamping merupakan tindakan invasif, juga mempunyai keterbatasan sensitivitas dan memerlukan sampel jaringan sebagai bahan pemeriksaan. PCR akan memberikan ketepatan diagnosa yang lebih baik, namun sensitivitasnya dipengaruhi oleh banyaknya organisme dalam spesimen. PCR juga dapat memberikan hasil positif semu dan hanya direkomendasikan pada pemeriksaan dengan sputum. ⁽¹⁾

Pencitraan kedokteran nuklir (radionuklida skintigrafi) untuk menentukan lokasi suatu inflamasi dengan menggunakan seperti *monoclonal antibody*, *polyclonal antibody*, gallium-67 sitrat dan ^{99m}Tc *Hexamethyl Propylene amine oxime* (HMPAO) yang dilabel dengan leukosit telah digunakan secara luas. Masalah utama dari teknik tersebut adalah keterbatasan dalam membedakan suatu proses inflamasi yang disebabkan oleh bakterial dengan non-bakterial. ^(2,3)

Baru-baru ini dikembangkan suatu radiofarmaka baru, Tc-99m Infecton, yang merupakan antibiotika spectrum luas yang di ikatkan pada ^{99m}Technetium. Infecton ini dapat digunakan untuk mendeteksi fokus infeksi dan terkonsentrasi tinggi pada DNA gyrase bakteri hidup. ⁽³⁾

Studi invitro pada binatang memperlihatkan bahwa infecton dilokalisir dengan konsentrasi tinggi pada abses yang disebabkan oleh bakteri gram positif dan gram negatif, tetapi tidak ditangkap pada proses peradangan steril.⁽³⁾ Sensitivitas 94%, spesifitas 83%, dan akurasi 89% dari infecton pada infeksi muskuloskeletal. Dass melaporkan sensitivitas dan spesifitasnya adalah 85.5% dan 81.6% berturut-turut. Penelitian yang dilakukan Hidayat.B dkk pada penderita

spondilitis tuberkulosa didapatkan nilai spesifisitas, sensitifitas dan nilai ramal positif dari infecton masing-masing 80%, 86.7%, 97.5%.⁽¹⁰⁾

Pemeriksaan infecton dengan angka sensitivitas dan spesifisitas yang tinggi terhadap berbagai kasus infeksi diharapkan dapat diandalkan sebagai salah satu modalitas diagnostik tuberkulosa kelenjar getah bening non invasif.

2. Rumusan Masalah

Apakah pencitraan ^{99m}Tc-infecton dapat digunakan sebagai salah satu modalitas pencitraan non invasive pada penderita limfadenitis yang dicurigai disebabkan oleh TB ?

3. Tinjauan Pustaka

TB merupakan penyakit infeksi yang disebabkan oleh kuman *Mycobacterium tuberculosis*, ditularkan melalui *droplet* dari batuk penderita TB dan menyebar ke berbagai organ. TB terutama mengenai paru, namun demikian dapat mengenai berbagai organ (ekstrapulmonal). TB ekstrapulmonal dapat mengenai kelenjar limfe, pleura, perkardial, intra-abdominal, susunan saraf pusat.

Penyakit tuberkulosa disebabkan oleh *M.tuberculosis*. Bakteri ini mengadakan multiplikasi dalam waktu 24 jam sampai dengan 48 jam. Reaksi tubuh terhadap berkembang biaknya *M.tuberculosis* pada kelenjar getah bening adalah dilingkupinya daerah infeksi tersebut tersebut oleh sel-sel polimorfonuklear yang kemudian segera digantikan oleh makrofag dan monosit (mononuklir).^(1,4,5) Selain proses untuk melokalisir infeksi juga terjadi proses fagositosis yang menyebabkan pecahnya tuberkel yang dibentuk oleh *M.tuberculosis* dan melepaskan lemaknya kedalam sitoplasma sel mononuklir sehingga sel tersebut berubah menjadi sel epiteloid. Sel epiteloid ini merupakan gambaran karakteristik dari reaksi tuberkulosa. Sel-sel epiteloid ini akan bergabung menjadi sel datia langhans dan terbentuk jika terjadi nekrosis kaseosa pada lesi yang mengandung basil tuberkel.^(4,5)

Penderita limfadenitis TB sering datang dengan keluhan adalah adanya benjolan soliter/multipel pada cervical atau supraklavikula, pada stadium awal

dapat terpisah dan kemudian berubah menjadi abses dan terbentuk fistel untuk saluran cairan kaseosa (collar button abscess). Kelainan pada paru dapat muncul atau tidak. Diagnosis ditegakkan dengan biopsi bedah dan biopsi jarum halus. ⁽⁶⁾

^{99m}Tc-infecton merupakan suatu antibiotika spectrum luas dari golongan quinolon (cyprofloxazin) yang diikatkan dengan technetium-99m. Antibiotika ini ditangkap oleh bakteri yang hidup dari golongan gram positif dan negatif, selanjutnya akan menghambat DNA grase dari bakteri tersebut. Radiofarmaka ini tidak diakumulasi pada lesi inflamasi non bacterial maupun bakteri yang mati. Pencitraan dilakukan 1 dan 4 jam pasca penyuntikan infecton. Pencitraan 24 jam dapat dilakukan apabila pencitraan 1 dan 4 jam meragukan, terutama pada infeksi persendian. ^(3.7.8)

Dalam keadaan normal, pada fase awal tampak radioaktivitas pada ginjal sangat dominan. Radioaktivitas tampak sedikit di hati dan limpa, yang kemudian berangsur berkurang pada pencitraan 4 jam. Pada sumsum tulang, otot, dan tulang tidak ditemukan penangkapan radioaktivitas, demikian pula pada saluran cerna. Kadang-kadang dapat pula ditemukan radioaktivitas pada kandung empedu. Apabila ada penangkapan radioaktivitas yang meningkat abnormal yang makin jelas pada pencitraan lambat, itu menunjukkan ada infeksi bakteri. Cycprofloxazin di dalam plasma terutama dalam bentuk non-ionised dapat dengan mudah berdifusi ke ruang ekstrasvaskuler sehingga penetrasi yang cepat dapat terjadi pada daerah inflamasi. Waktu paruh cyprofloxazin dalam kondisi fungsi ginjal yang normal adalah 4-6 jam, konsentrasi di daerah inflamasi akan meningkat dengan cepat dibandingkan dengan serum. Hiperemia mungkin memberi kontribusi dalam penetrasi awal.

Kelebihan dari pencitraan dengan menggunakan infecton ini jika dibandingkan dengan ^{99m}Tc-HMPAO, *monoclonal antibody* atau *polyclonal antibody* adalah dapat membedakan proses inflamasi bacterial dengan infeksi non bacterial. Lebih lanjut infecton memiliki kriteria sebagai perunut ideal untuk infeksi. Persiapan infecton yang mudah, dipaket dalam bentuk kit dan ikatan dengan Technetium stabil dalam waktu 8 jam. ^(2.3.8.9)

Kerim pada penelitiannya melaporkan pada empat pasien yang diketahui resisten terhadap ciprofloxacin, pada pencitraan dengan infecton memberikan hasil positif demikian juga Britton mendapatkan hasil yang serupa. Pada penemuan ini didapatkan bahwa pencitraan infecton juga efektif pada infeksi bakteri yang resisten terhadap beberapa antibiotika. Namun demikian Vinjamuri melaporkan bahwa terapi antibiotika dapat menyebabkan false-negatif pada pencitraan infecton. ⁽⁹⁾

Infecton di eksresikan terutama melalui traktus urinarius lebih kurang 60% dari dosis yang disuntikan ditemukan dalam urine 24 jam pasca penyuntikan radiofarmaka. Dosis radiasi ^{99m}Tc-infecton terbesar terutama diterima berturut-turut oleh vesica urinaria, saluran cerna atas dan uterus. Setelah pemberian 370 MBq Tc-99m-Infecton dosis yang diterima uterus 3,8 mGy. Bila terjadi kesalahan pemberian pada wanita hamil, resiko terjadinya efek teratogenik pada periode 3-15 minggu pasca konsepsi 1 dalam 700 kejadian. ⁽²⁾

4. Tujuan Penelitian

Menentukan kemampuan ^{99m}Tc-infecton dalam mendeteksi Limfadenitis tuberkulosa berdasarkan sensitivitas dan spesifisitas.

5. Manfaat Penelitian

Penelitian ini diharapkan dapat bermanfaat

1. Membantu para klinisi dalam menegakkan diagnosa limfadenitis TB
2. Sebagai salah satu modalitas diagnostik non invasive untuk mendeteksi suatu limfadenitis TB

6. Metodologi Penelitian

Penelitian ini bersifat observasional prospektif. Sebanyak 25 orang penderita (6 orang laki-laki dan 19 orang wanita), usia berkisar 15-68 tahun (mean 34.2±10.9 thn), dengan klinis limphadenopati cervical yang dikirimm untuk pemeriksaan skintigrafi infecton.

Pada anamnesa didapatkan ada benjolan di leher, disertai penurunan nafsu makan dan riwayat kontak dengan penderita tuberkulosa. Pada pemeriksaan fisik ditemukan benjolan di leher yang dapat soliter atau multipel.

Pemeriksaan histopatologi sebagai baku emas (*gold standart*), dengan ditemukan tuberkel yang dapat berupa, nekrose perkijuan, sebaran sel kronis atau imfosit, histiosit yang berubah jadi makropag, epitheloid dan sel datia langhans.

Infecton kit disiapkan sebagai berikut; tambahkan 1 ml NaCl 0,9% kedalam vial yang berisi 500 mcg Stannous Tartrate, kocok sampai serbuk dalam vial larut, kemudian tambahkan 1 ml infecton dan segera setelah itu tambahkan 400 MBq Natrium pertechnetate. Kocok vial sampai cairan tampak jernih tanpa warna. Ambil 370 MBq untuk dosis 1 pasien, dan berikan dalam waktu 1 jam, bila tidak memungkinkan simpan pada suhu 2-8°C dalam waktu 8 jam. Ambil sedikit cairan yang tersisa untuk quality control (Qc). Cairan yang dapat dipergunakan adalah dengan Qc >85%. Disuntikan intravena pada vena mediana cubiti.

Pencitraan dilakukan menggunakan gamma camera yang dilengkapi dengan pemroses data, kolimator *low energi high resolution*, puncak energi 140 Kev dan *window wide* 20%. Akusisi dilakukan dalam matrik 256x256, dengan cacahan total 700 *kcount*. Pencitraan seluruh tubuh dan pada *region of interest* (ROI) dari posisi anterior dan posterior dilakukan 1 jam dan 4 jam pasca penyuntikan radiofarmaka.

Interpretasi hasil pencitraan berdasarkan penemuan secara visual berdasarkan kriteria :

Positif bila didapatkan daerah yang menangkap radioaktivitas yang meningkat patologis (*hotspot*) yang makin meningkat seiring waktu.

Negatif, bila tidak terdapat penangkapan radioaktivitas yang meningkat patologis pada pencitraan jam 1 dan ke 4 atau didapatkan penangkapan yang meningkat pada jam pertama dan menghilang pada pencitraan 4 jam pasca penyuntikan.

Positif murni; infecton positif dan hasil histopatologi proses infeksi. Positive palsu; infecton positif dan hasil histopatologi bukan proses infeksi. Negatif murni; infecton negatif dan hasil histopatologi bukan suatu proses infeksi. Negatif palsu; infecton negatif namun hasil histopatologi menunjukkan suatu proses infeksi.

7. Hasil dan Pembahasan

Dari 25 orang subjek yang di periksa didapatkan hasil infecton positif pada 14 orang. Dari hasil histopatologi 13 orang menunjukkan hasil suatu proses infeksi; 12 orang dengan TB positif, 1 orang dengan infeksi kronik non-spesifik sedangkan 1 orang lagi hasil histopatologinya menunjukkan suatu proses metastases. 11 orang infecton negatif. Dari 11 orang yang infecton negatif 6 orang dengan hasil histopatologi tumor/metastase, sedangkan 5 orang lainnya dengan histopatologi TB positif. (tabel 1)

Didapatkan positif murni 13/25 (52%), positif palsu 1/25 (4%), negatif murni (7/25) 28 % dan negatif palsu 5/25 (20%) (tabel 2)

18 subjek dengan hasil histopatologi positif infeksi , 17 dari 18 subjek ini positif limphadenitis, 12 subjek infecton positif sedangkan 5 subjek infecton negatif. 1 dari 5 subjek yang negatif infecton telah mendapat terapi tuberkulostatika selama 1 tahun, 1 subjek mendapat terapi amoxycillin 3x500 mg sebelum dilakukan pencitraan, dan pada 3 subjek lainnya tidak riwayat terapi sebelumnya. Pencitraan infecton dalam mendeteksi infeksi didapatkan nilai sensitivitas, spesifisitas dan nilai ramal positif infecton adalah sebagai berikut berturut-turut 72.2%, 85%, 92.8%.

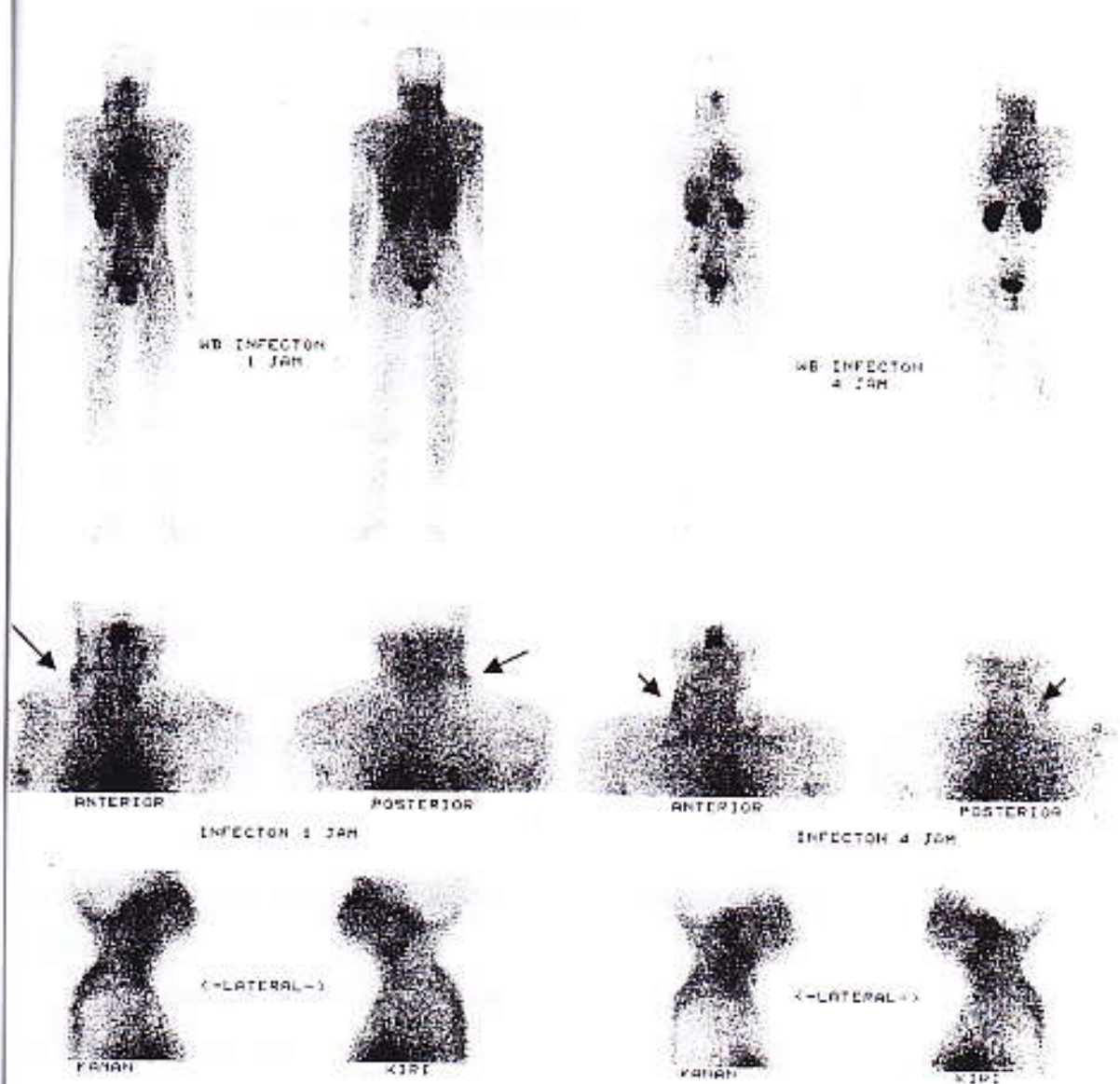
Britton dkk (2002) melaporkan diperoleh sensitivitas 62.5%-100% dan spesifisitas 72.7%-100%. Spesifisitas dari infecton tidak hanya tergantung pada ikatan langsung antara infecton dengan bakteri namun juga dipengaruhi oleh kinetik dari penangkapan spesifik. Penangkapan spesifik akan terus meningkat seiring waktu hingga mencapai *plateau*. Penangkapan non-spesifik setelah distribusi awal akan berkurang dalam darah seiring waktu. Infecton yang merupakan molekul kecil akan masuk dan keluar dari jaringan yang mengalami inflamasi, namun akan menetap pada jaringan yang mengandung bakteri hidup, oleh karenanya pencitraan 24 jam pasca penyuntikan infecton dapat dilakukan untuk pada keadaan tertentu pada kasus-kasus yang meragukan.

abel 1 : Hasil skintigrafi infecton

Subjek	Umur	infecton	Biopsi
1	33	+	TB
2	59	+	Tumor
3	52	-	Tumor
4	36	+	TB
5	24	-	Tumor
6	28	-	TB
7	33	+	chronic infection
8	29	+	TB
9	17	+	TB
10	22	+	TB
11	38	-	Tumor
12	15	+	TB
13	21	-	Tumor
14	34	-	TB
15	32	+	TB
16	68	-	Tumor
17	21	+	TB
18	63	+	TB
19	39	-	Tumor
20	18	-	TB
21	47	+	TB
22	44	-	TB
23	29	+	TB
24	33	+	TB
25	22	-	TB

Tabel 2: Tabel chi-square hasil infecton dan histopatologi

	Histopatologi Positif	Histopatologi Negatif	
Infecton Positif	13	1	14
Infecton Negatif	5	6	11
	18	7	



Gambar 1 : skintigrafi infecton positif (tanda panah) pada 1 dan 4 jam pasca penyuntikan radiofarmaka.

Pada penelitian ini ditemukan 1 subjek dengan hasil false negatif, mempunyai riwayat terapi antibiotika sebelum dilakukan pencitraan, memberikan hasil infecton negatif dengan hasil histopatologi positif tuberkulosa. Walaupun pada beberapa penelitian dilaporkan bahwa terapi antibiotika sebelum dilakukannya infecton skintigrafi tidak akan mempengaruhi hasil, namun demikian

sebaiknya pencitraan dilakukan sebelum pemberian atau setelah penghentian terapi antibiotika.

8. Kesimpulan

Diagnosis penyakit inflamasi/infeksi tidaklah sulit apabila sudah terjadi pembentukan abses atau ditemukan mikroorganisme yang diperoleh melalui biakan. Pada keadaan tertentu modalitas pencitraan menjadi penting dan membantu mendeteksi dan melokalisasi inflamasi/infeksi tersebut.

Penderita limfadenitis TB sering datang dengan keluhan adalah adanya benjolan soliter/multipel pada kelenjar limfe cervical atau supraklavikula, pada stadium awal sulit dibedakan dengan suatu tumor.

Pemeriksaan infecton merupakan uji diagnostik spesifik untuk infeksi, dan dapat digunakan untuk mendeteksi limfadenitis TB. Nilai ramal positif yang tinggi bermanfaat secara klinis.

9. Saran

Untuk meningkatkan spesifitas pencitraan skintigrafi infecton , pada kasus tertentu yang meragukan dapat dilakukan pencitraan 24 jam pasca penyuntikan infecton.

Pemberian terapi antibiotika sebaiknya dihentikan atau ditunda sebelum dilakukan pencitraan.

10. Ucapan Terima Kasih

Berkat Rahmat Allah Yang Maha Kuasa, akhirnya penelitian ini dapat diselesaikan. Dengan telah selesainya penelitian ini, penulis mengucapkan terima kasih yang sebesar-besarnya kepada Direktorat Pembinaan Peneliti dan Pengabdian pada Masyarakat Direktorat Pendidikan Tinggi Departemen Pendidikan Nasional, Ketua Lembaga Penelitian Universitas Andalas, Dekan Fakultas Kedokteran dan semua pihak yang telah membantu pelaksanaan penelitian ini.

11. Daftar Pustaka

1. Fanning A. Tuberculosis:6 Extrapulmonary disease. *CMAJ*.1999;160(11):1597-1603
2. Winter F.D,et al.Biodistribution and dosimetry ^{99m}Tc-Ciprofloxacin, a promising agent for the diagnosis of bacterial infection.*Eur J Nucl Med*.2001;28:570-574
3. Yapar Z, Kibar M,et al.The efficacy of technetium-99m ciprofloxacin (infecton) imaging in suspected orthopaedic infection: a comparison with sequential bone/gallium imaging. *Eur J Nucl Med*.2001 28:882-830.
4. Moulding T.Clinical Aspects Tuberculosis. Pathophysiology and Immunology Springer-Verlag 3rd Ed. 1994.41-44.
5. Tuli SM. Tuberculosis of spine;Pathology and pathogenesis. Amerind Publishing Co:11-17
6. Harrison's.Tuberculosis.Principles of internal medicine,McGraw-Hill 14th Edition.1998:1004-1010
7. Coordinated research project.Invivo imaging for infection/inflamtion. International atomic energy agency.1996
8. Solanki KK,et al.Tc-99m-Infecton:a new class of radiopharmaceutical for imaging infection (abstract).*J Nucl Med*.1993;34(suppl):199P.
9. Sonmezoglu K,et al.Usefulness of ^{99m}Tc-Ciprofloxacin (infecton).*Eur J Nucl Med*.2001;42(4):567
- 10.Hidayat B. Peranan Pencitraan Tc-99m-Infecton dalam Mendeteksi Spondilitis Tuberkulosa.Majalah Kedokteran. Bandung.2000;2:123-129.