

ABSTRAK

Efek Tulang Rawan Ikan Hiu Terhadap Kerusakan Oksidatif Sel Hepar Tikus Putih (*Rattus Novegicus*) Akibat Keracunan Aflatoksin B₁

* Yanwirasti, * Gusti Revilla, ** Fadil Oenzil

* Bagian Anatomi, ** Bagian Biokimia,

Fakultas Kedokteran Universitas Andalas Padang

Penelitian ini bertujuan untuk mengetahui pengaruh tulang rawan ikan hiu terhadap kerusakan oksidatif sel hepar akibat keracunan aflatoksin B₁.

Digunakan 15 ekor tikus putih (*Rattus Novegicus*) yang dibagi atas 3 kelompok yang berumur \pm 2 bulan dengan berat 150-200 gr. Kelompok K adalah kelompok kontrol yang mendapat diet basal dari 0.2 mg pelarut AFB₁ (*propilen glikol* = *pg*). Kelompok P1, kelompok yang mendapat AFB₁ 15 mg/hari didalam larutan *pg*. Kelompok P2, kelompok yang mendapat AFB₁ 15 mg /hari dan tulang rawan ikan hiu 2.5 mg / Kg BB / hari disamping diet basal. Setelah 12 minggu dilakukan pemeriksaan enzim SOD jaringan hati menurut metode Wang (1989), enzim katalase jaringan hati menurut metode Sinha (1972) dan MDA jaringan hati menurut metode Placer (1978), serta pemeriksaan histologis jaringan hati. Untuk menguji apakah nilai-nilai diatas berbeda secara bermakna pada masing-masing kelompok diuji dengan memakai ANOVA.

Dari hasil penelitian didapatkan bahwa kadar enzim SOD dan katalase jaringan hati pada kelompok P1 dan P2 lebih kecil dibandingkan kelompok K. Secara statistik, perbedaan ini bermakna ($p < 0.05$). MDA jaringan hati pada kelompok P1 dan P2 lebih besar dibandingkan kelompok K. Secara statistik perbedaan ini bermakna ($p < 0.05$). Kadar MDA jaringan hati pada kelompok P2 lebih rendah dari kelompok P1 ($p < 0.05$). Kadar SOD dan katalase jaringan hati pada kelompok P2 juga lebih rendah dari kelompok P1 ($p < 0.05$), tetapi secara statistik tidak bermakna. Akibat dari meningkatnya kadar MDA jaringan hati, maka terjadi kerusakan sel hati secara histologik. Jika dibandingkan kerusakan sel hati pada kelompok P1 dan P2 ternyata,

pada kelompok P2 kerusakan sel hati lebih rendah dibanding dengan kelompok P1 dimana secara statistik perbedaan ini bermakna ($p < 0.05$).

Dari hasil penelitian dapat disimpulkan bahwa paparan AFB₁ akan menurunkan kadar enzim SOD dan katalase jaringan hati, sehingga terjadi peningkatan kadar MDA jaringan hati. Akibatnya akan menimbulkan kerusakan pada sel hati. Pemberian tulang rawan ikan hiu ternyata dapat menghambat peningkatan kadar MDA. Keadaan ini juga akan menyebabkan penurunan sel hati, dimana tulang rawan ikan hiu bekerja sebagai pemutus rantai karena sifatnya yang lipofilik.

Kata kunci : Tulang rawan ikan hiu, Aflatoksin B₁, enzim antioksidan, MDA, histologis sel hati.

ABSTRACT

Effect of Shark cartilage on Oxidative damage liver cell against free radical attack which is triggered by Aflatoxin B₁ in Rattus Novergicus.

* Yanwirasti, * Gusti Revilla, ** Fadil Oenzil

* Anatomy Department, ** Biochemistry Department,
Medical Faculty of Andalas University

This study aims to assess the liver cellular protections by shark cartilage against free radical which is triggered by AFB₁. This can be observed from superoxidase dismutase and catalase enzyme, lipid peroxidases in liver tissue, and from histological examination of liver cells.

For this purpose, we used two month old rats, 150-200 grams body weight. These rats were divided into three groups consisted of three rats each. The first group (K1) were treated with 0.2 mg propylene glycol as a solvent of AFB₁. The second groups (P1) treated 15 mg AFB₁ and the third groups (P2) treated 15 mg AFB₁ in 0.2 ml propylene glycol and 2.5 mg /Kg Body Weight / day for twelve weeks consecutive days.

After 12 weeks, rats were sacrificed by ether. Liver MDA was assessed using methods of Placer, Liver SOD enzyme was assessed using methods of Wang and liver catalase enzyme was assessed using methods of Sinha (1972). Histologic slices were stained by haematoxylin eosin.

The liver catalase and superoxide dismutase enzyme of group P1 and P2 was decreased and significantly different from that of group K ($p < 0.05$), but there is no significant difference from the group P1 and P2 ($P > 0.05$). Liver MDA concentration of group P1 and P2 was increased and significantly different from that of group K ($p < 0.05$). Liver MDA concentration of group P1 and P2 was significantly different ($p < 0.05$). It means that shark cartilage can inhibit the oxidative damage of liver tissues, but it would not stimulate the formation of the liver SOD and catalase enzyme. Histologic examination also revealed that the liver cell damage of group P1 was significantly increased compared to that of group P2 ($p < 0.05$).

We conclude that shark cartilage treatment could protect oxidative damages from free radical attack triggered by AFB₁. The role of shark cartilage is not as scavenger of free radicals, but as the breaker chains of the free radical of characteristic of shark cartilage as lipophilic.

Keyword : Shark cartilage, Aflatoxin B₁, antioxidant enzyme, MDA enzyme and histologic of cell liver.

ARTIKEL

Efek Tulang Rawan Ikan Hiu Terhadap Kerusakan Oksidatif Sel Hepar Tikus Putih (*Rattus Novegicus*) Akibat Keracunan Aflatoksin B₁

* Yanwirasti, * Gusti Revilla, ** Fadil Oenzil

* Bagian Anatomi, ** Bagian Biokimia,
Fakultas Kedokteran Universitas Andalas Padang

Latar Belakang Masalah

Aflatoksin B₁ (AFB₁) merupakan salah satu problem yang serius di bidang higiene makanan, karena didalam penelitian pada binatang percobaan, toksin ini dengan mencemari bahan makanan telah terbukti sebagai hepatokarsinogen yang kuat (Shen et al., 1995). Keadaan ini merupakan suatu problem yang serius, karena hati didalam tubuh mempunyai fungsi yang sangat kompleks yang berguna untuk kelangsungan hidup manusia.

AFB₁ dihasilkan oleh kapang *Aspergillus Flavus*, dimana kapang ini tumbuh baik pada suhu 25° – 28°C dengan kelembaban 70-80%, kadar air 11-14%, suatu keadaan yang cocok dengan kondisi Indonesia (Julius, 1990). Pada negara-negara yang mempunyai metode penyimpanan makanan yang sudah demikian modern dan memperlakukan dengan ketat kadar AFB₁ yang diperbolehkan terdapat dalam makanan (*part per billion = ppb*) kontaminasi dengan AFB₁ dapat dihindarkan. Berlainan dengan negara-negara modern, di negara-negara yang berkembang dan miskin seperti Inonesia, pencemaran makanan oleh AFB₁ merupakan persoalan yang cukup serius. Hal ini disebabkan karena untuk mencukupi kebutuhan bahan pangan, negara-negara lain yang biasanya bahan pangan tersebut sudah tersimpan lama. Penyimpanan ini biasanya dilakukan pada tempat yang tidak memadai, sehingga memudahkan pertumbuhan *Aspergillus Flavus*. Disamping itu penyimpanan bahan makanan yang dihasilkan sendiri oleh negara-negara tersebut masih jauh dari harapan higienis makanan, sehingga akan meningkatkan insiden pencemaran oleh AFB₁ (Eaton and Gallagher, 1994).

Didalam tubuh AFB₁ akan menimbulkan kerusakan pada organ-organ tubuh. Walaupun demikian, hati adalah sasaran utama dengan menimbulkan karsinoma hepatoseluler. AFB₁ didalam hati dimetabolisme dengan menghasilkan hasil metabolit

yang reaktif berupa 8-9 epoksid. Perubahan ini dikatalisator oleh enzim P-450 melalui reaksi rantai hidroklasi substrat. Pada reaksi rantai ini akan dihasilkan $O_2^{\bullet-}$ (Superoksida). $O_2^{\bullet-}$ yang terbentuk akan sangat berbahaya bila terdapat bersamaan dengan H_2O_2 yang juga terbentuk ada reaksi rantai ini, sehingga akan terbentuk radikal hidroksil (OH^{\bullet}), suatu bentuk radikal bebas yang sangat berbahaya (Halliwell and Gutteridge, 1999; Suryodibroto, 2000).

Dalam keadaan normal tanpa induksi $O_2^{\bullet-}$ dan H_2O_2 , pembentukan OH^{\bullet} dapat diredam oleh enzim antioksidan tubuh seperti katalase dan superoxide dismutase (SOD). Tetapi induksi yang terus menerus akan menyebabkan terjadi ketidakseimbangan antara oksidan dan antioksidan sehingga akan meningkatkan pembentukan radikal bebas (Greenwall, 1990). Akibat ketidak seimbangan antara pembentukan ROS dengan enzim antioksidan tubuh akan terjadi kerusakan oksidatif yang dapat menimbulkan kerusakan pada tiga jenis senyawa yang penting untuk mempertahankan integritas sel yaitu asam lemak, protein dan DNA.

Radikal bebas yang terjadi mempunyai target pada tiga jenis senyawa yang penting untuk mempertahankan integritas sel yaitu asam lemak, protein dan DNA. Kerusakan oksidatif pada asam lemak yang menyusun membran sel radikal bebas menyebabkan pemutusan rantai asam lemak yang merupakan komponen membran sel menjadi senyawa yang bersifat toksik terhadap sel. Zat-zat toksik tersebut dapat berupa aldehid seperti malonaldehid (MDA). Peningkatan MDA dan penurunan enzim anti oksidan tubuh merupakan biomaker kerusakan oksidatif (Shen, 1995).

Putusnya rantai asam lemak membran sel menyebabkan membran sel menjadi rusak, sehingga menyebabkan gangguan metabolisme sel, penurunan ATP dan sintesis protein (Halliwell and Gutteridge, 1999). Bila induksi terjadi terus menerus, maka terjadi gangguan homeostatis thiol protein dan deplesi ATP dan akan mengaktifkan sejumlah enzim yang akan menimbulkan kerusakan mitokondria sehingga terjadi kerusakan sel hati yang dapat berupa jejas seluler sampai dengan kematian sel (Cotran et al., 1999).

Secara histopatologis, sel hati mengalami degenerasi hidropik dan degenerasi lemak. Bila keadaan berlanjut akan terjadi kematian sel yang disebut dengan nekrosis (Cotran et al., 1999).

Pada keadaan dimana tubuh mendapatkan pemicu radikal bebas, maka diperlukan anti oksidan eksogen yang bertujuan mencegah aktifitas radikal bebas

yang disebabkan oleh pemicu (Suryohudoyo, 2000). Sepanjang beberapa tahun lalu, tulang rawan ikan hiu sudah terbukti dapat mengobati penyakit kanker, dimana tulang rawan ikan hiu dapat menghambat neovaskularisasi yang memberi makan tumor (Real Life, 1999). Tulang rawan ikan hiu juga telah terbukti dapat meningkatkan kemampuan fagositosis sel Kupfer secara *invivo* (Yanwirasti, 2001). Tetapi penelitian belum ada yang menyebutkan apakah tulang rawan ikan hiu dapat menurunkan pembentukan radikal bebas yang berpotensi menimbulkan penyakit kanker dengan memicu kerusakan oksidatif DNA.

Berdasarkan hal tersebut diatas, maka penelitian ini akan meneliti pengaruh tulang rawan ikan hiu terhadap kerusakan oksidatif sel hati yang ditimbulkan oleh AFB₁ dengan meneliti kadar MDA, kadar enzim SOD dan katalase hati, serta kerusakan sel hati tikus percobaan.

Tujuan Penelitian

Tujuan Umum

Mengetahui pengaruh tulang rawan ikan hiu terhadap kerusakan oksidatif sel hati tikus putih akibat keracunan Aflatoksin B₁.

Tujuan Khusus

1. Mengetahui pengaruh tulang rawan ikan hiu terhadap perubahan malonaldehid hati tikus putih akibat keracunan aflatoksin B₁.
2. Mengetahui pengaruh tulang rawan ikan hiu terhadap enzim anti oksidan tubuh, katalase dan SOD hati tikus putih akibat keracunan aflatoksin B₁.
3. Mengetahui pengaruh tulang rawan ikan hiu terhadap perubahan gambaran histopatologis hati tikus putih akibat keracunan aflatoksin B₁.

Manfaat Penelitian

Memperluas pengetahuan mengenai efek tulang rawan ikan hiu, sehingga pemakaian tulang rawan ikan hiu bukan saja bermanfaat pada pengobatan kanker, tetapi juga mencegah pembentukan sel kanker akibat kerusakan oksidatif yang ditimbulkan oleh lingkungan manusia.

METODE PENELITIAN

Jenis Penelitian.

Penelitian bersifat eksperimental

Desain Penelitian.

Penelitian ini dirancang dengan rancangan The Post - Only Control Group Design, dimana penelitian ini bertujuan mengetahui pengaruh AFB₁ terhadap enzim anti oksidan jaringan hati tikus putih.

Bahan Penelitian.

Batang Percobaan.

Sebagai subjek penelitian, digunakan tikus jantan putih (*Rattus Novergicus*), dimana sampel penelitian adalah tikus jantan dengan berat badan 180-200 gr dengan umur \pm 2 bulan. Sampel penelitian dibagi atas 3 kelompok yang masing-masing mendapat perlakuan sebagai berikut :

◇ Kelompok 1

Berlaku sebagai kelompok kontrol, yang mendapat diet basal, dan pelarut AFB₁ 0,2 ml pg.

◇ Kelompok 2

Berlaku sebagai kelompok Perlakuan 1, yang mendapat diet basal, AFB₁ 15 μ g didalam 0,2 ml pg.

◇ Kelompok 3

Berlaku sebagai kelompok Perlakuan 2, yang mendapat diet basal, 15 μ g AFB₁ didalam 0,2 ml pg dan tulang rawan ikan hiu 2.5 mg / kg BB /hari.

Jumlah replikasi dihitung dengan rumus Gomez (1984) yaitu :

$$(t-1)(r-1) \geq 15$$

t = jumlah perlakuan

r = jumlah ulangan

Jumlah replikasi berdasarkan rumus

$$(t-1)(r-1) \geq 15$$

$$(3-1)(3-1) \geq 15$$

$$4 \geq 15$$

Berdasarkan rumus jumlah replikasi pada tiap kelompok adalah ≥ 6 dan karena keterbatasan dana ditetapkan 5, sehingga jumlah sampel = $3 \times 5 = 15$ ekor.

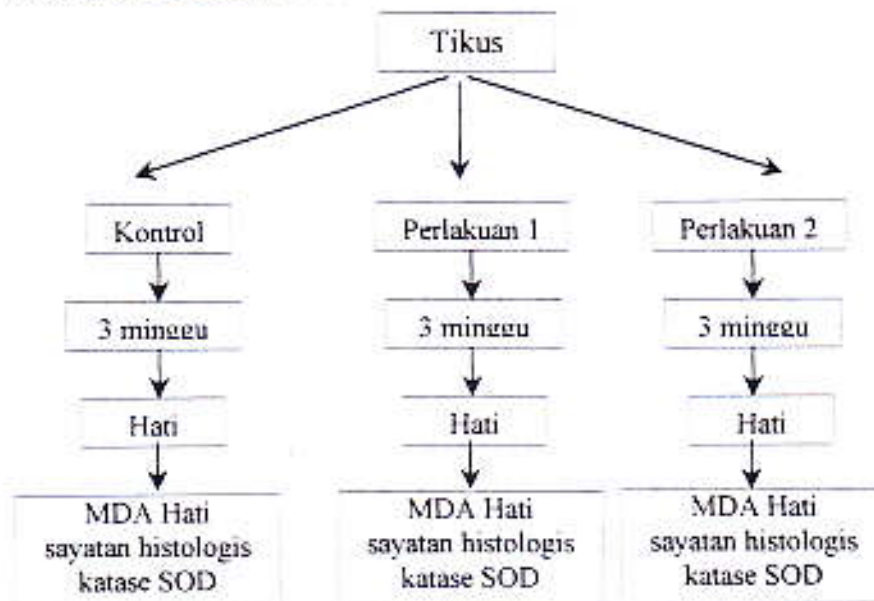
Aflatoksin B₁

Dosis AFB₁ yang ditetapkan adalah 15 µg. Aflatoksin B₁ didapatkan dari sigma grade A-6636.

Tulang rawan ikan hiu

Didapatkan dari produksi Sahabat Lingkungan Hidup Surabaya dengan nama paten TURA HIU. Dosis pada penelitian ini ditetapkan dari hasil penelitian Yanwirasti dkk (2001) : Efek tulang rawan ikan hiu terhadap kemampuan fagositosis partikel asing oleh sel Kupfer hati tikus percobaan, ternyata dosis efektif tulang rawan ikan hiu adalah 2.5 mg/Kg BB /hari.

1. Kerangka Operasional Penelitian.



Keterangan :

◇ Kelompok 1

Berlaku sebagai kelompok kontrol, yang mendapat diet basal, dan pelarut AFB₁ 0,2 ml pg.

◇ Kelompok 2

Berlaku sebagai kelompok Perlakuan 1, yang mendapat diet basal, AFB₁ 15 µg didalam 0,2 ml pg.

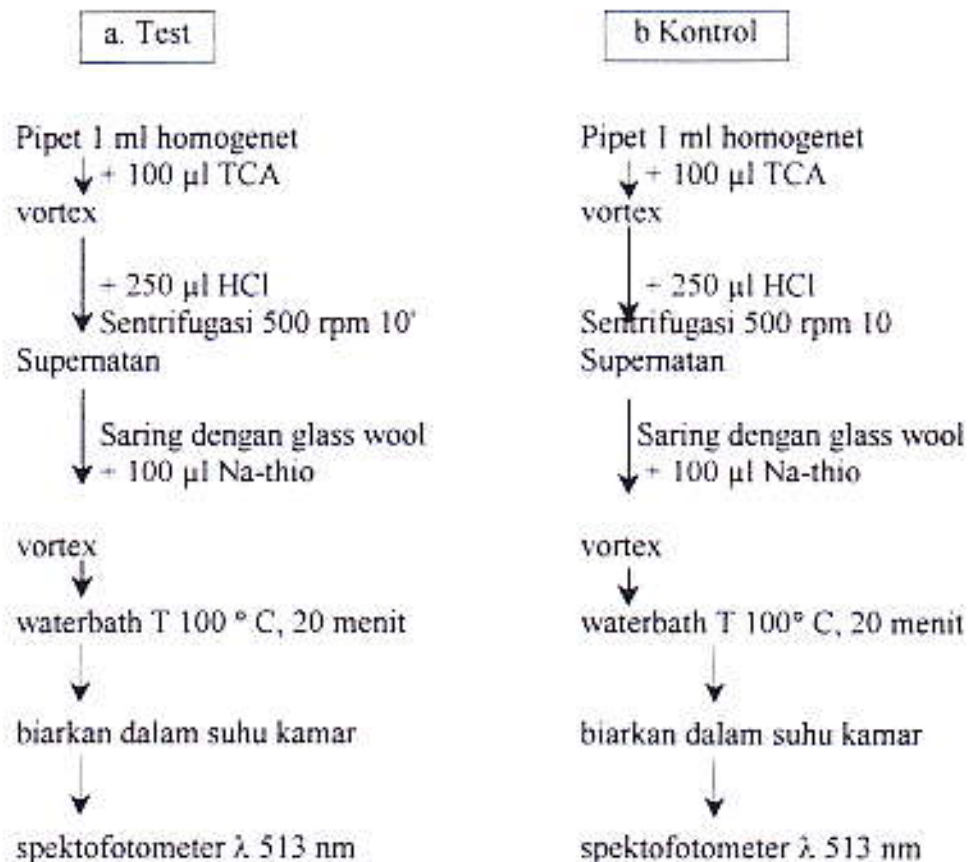
◇ Kelompok 3

Berlaku sebagai kelompok Perlakuan 2, yang mendapat diet basal, 15 µg AFB₁ didalam 0,2 ml pg dan tulang rawan ikan hiu 2.5 mg / kg BB/ hari.

Semua pemberian dilakukan dengan sonde lambung. Percobaan dilakukan selama 12 minggu. Setelah 12 minggu, masing-masing tikus diambil hatinya dan dimasukkan kedalam larutan sukrosa 0.25 M pada suhu 4° C. kemudian dicuci dengan sukrosa 0.25 M hingga bersih, dikeringkan dengan kertas tisu. Diambil bagian-bagian hati untuk pemeriksaan MDA hati, sayatan histologis hati, enzim katalase dan enzim SOD.

Pemeriksaan MDA hati (Metode Placer, Cusman dan Yohnson, 1978)

Penentuan kadar MDA dengan menggunakan Spektro fotometer berdasarkan flouresensi yang terbentuk antara senyawa thio barbiturat dengan MDA. Hati yang telah ditimbang dicuci dengan 10 ml larutan tris pada sebuah beker, kemudian dikeringkan dan ditimbang dan hati yang digunakan untuk pemeriksaan MDA adalah 0,3125 g. Hati ini dibuat homogenatnya, setelah homogen ditambahkan larutan tris sebanyak 6,125 ml kemudian pemeriksaan dibagi 2 yaitu :



Pemeriksaan sayatan histologis

Setiap tikus yang dibedah diambil 3 contoh hatinya pada daerah yang sama. Contoh hati tersebut difiksasi dengan formalin 10 %, dibuat blok dengan parafin, dipotong setebal 7 μm dan dipulas dengan HE, selanjutnya ditentukan lobulus klasik hati (yang berpusat pada vena sentralis) dan dibatasi oleh Segitiga Kiernan. Dari setiap contoh hati diperiksa tiga sayatan histologis dengan menggunakan skala okuler mikroskop cahaya pada pembesaran 100 x. Sediaan tersebut diperiksa setiap bagian-bagiannya dengan menggeser-geser objeknya, sehingga tidak ada bagian pada sediaan yang terlepas dari pengamatan. Untuk melihat lebih jelas jaringan yang diamati, dilakukan pengamatan dengan pembesaran 400 x.

Penentuan aktifitas katalase, Metode kalorimetrik (Simma, 1972)

Uji ini menggunakan warna sebagai indikator, sebagai reagen warna digunakan potasium dikromat 5 % dan asam asetat glasial (1:3). Ion dikromat dalam asam asetat akan direduksi oleh hidrogen peroksida menjadi kromat asetat yang dapat dideteksi absorbansinya pada panjang gelombang 570 nm. Satu unit aktifitas katalase dinyatakan sebagai banyaknya hidrogen peroksida (didalam mol) yang dipakai oleh katalase per menit.

Preparasi sampel

1 gr hati dicuci dengan NaCl 0,9 % \longrightarrow hati dihemogenasi
Supernatan diambil \longleftarrow disentrifus \longleftarrow +1 ml Triton X-100 0,1 %
1 ml untuk uji \longleftarrow + NaCl 0,9 % sampai 10 ml
aktifitas katalase

Uji Aktifitas Katalase

1 ml sampel + 5 ml bufer fosfat \longrightarrow + 4 ml H_2O_2 0,2 M
 \downarrow
diambil 1 ml \longleftarrow diinkubasi 30 detik
+ 2 ml reagen warna
 \downarrow
panaskan 10 menit \longrightarrow Setelah dibaca absorbannya pada $\lambda = 570 \text{ nm}$

Absorban yang terbaca menunjukkan konsentrasi hidrogen peroksida yang tersisa. Banyaknya H_2O_2 yang dipakai oleh katalase $(x) = H_2O_2$ (terbaca) - H_2O_2 (terbaca) - 0.2M

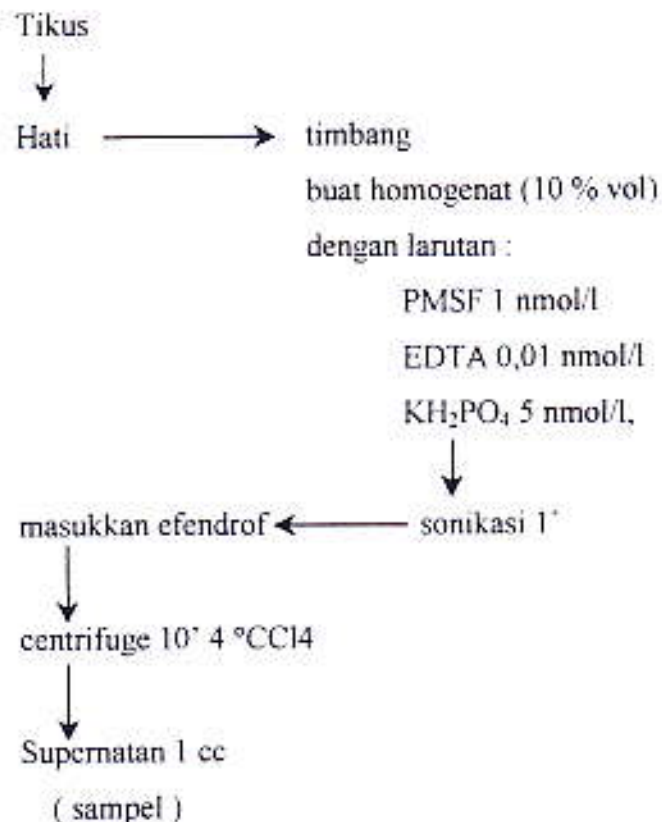
Aktifitas katalase dalam unit per ml = $(x) \times 10 \times 1,6 \times 6 \times 2$

Aktifitas katalase dalam unit per gr jaringan = $(x) \times 10 \times 1,6 \times 6 \times 2 \times 10$

Pemeriksaan Superoxide dismutase (SOD), Metode Wong dkk, 1989

Superoxide dapat mereduksi NBT. SOD dapat menghambat reduksi NBT oleh superoxide, karena SOD mengikat superoxide. Apabila xanthine direaksikan dengan xanthine oxidase akan terbentuk superoxide yang dapat mereduksi NBT. Hasil reduksi NBT akan membentuk formazan. Berdasarkan reaksi ini ditentukan unit SOD sesuai dengan kemampuan menghambat reduksi NBT.

Preparasi Sampel :



Pemeriksaan SOD

Tabung disiapkan tiga buah dan diisi dengan volume dibawah ini.

	Tabung 1	Tabung 2	Tabung 3
EDTA	30 µl	30 µl	30 µl
Buffer fosfat	1000 µl	1000 µl	1000 µl
H ₂ O	2970 µl	1770 µl	1760 µl
Xanthine oksidase	-	100 µl	100 µl
Xanthine	-	100 µl	100 µl
NBT	-	-	10 µl
sampel	-	1000 µl	1000 µl

Panaskan 30 ° CCl₄ selama 10 menit
diamkan 30 menit
Spektrofotometer
dengan λ 580 nm
Absorbansi SOD

Analisa Statistik

Untuk data yang dikumpulkan dari MDA hati, SOD dan katalase diuji dengan menggunakan ANAVA yang bila terbukti berbeda, dilanjutkan dengan t test.

Untuk membuktikan secara histologis terdapat perbedaan kuantitas luas kerusakan sel hati, maka bagian yang sudah diamati dibawah mikroskop cahaya, dibuat foto mikroskopis pada pembesaran 100 x. Masing-masing sampel dibuat 5 buah foto pada daerah pengamatan yang berbeda-beda. Luas kerusakan dihitung dengan cara membuat kisi-kisi 0,5 x 0,5 cm² pada plastik transparan berukuran identik dengan foto 3R. Kemudian dihitung banyaknya petak kerusakan hati pada masing-masing kelompok. Hasil perhitungan dinyatakan dalam % (Subowo, 1991). Nilai persentase kerusakan pada masing-masing kelompok diuji dengan test Wilcoxon.

HASIL PENELITIAN DAN PEMBAHASAN

Hasil Penelitian

Pada penelitian yang telah dilaksanakan, pada tabel 1 dapat dilihat hasil kadar enzim SOD jaringan hati.

Tabel 1 : Kadar enzim SOD jaringan hati dalam unit aktifitas / ml jaringan hati masing-masing kelompok tikus percobaan.

No	Kelompok		
	K	P1	P2
1.	35.442	27.968	27.968
2.	33.232	25.968	26.705
3.	33.442	23.547	26.705
4.	29.021	22.916	23.547
5.	32.389	25.863	27.201
Rata-rata	32.705	25.252	26.425

Secara statistik terdapat perbedaan yang bermakna ($P < 0.05$) antara kelompok P1 dan P2 dengan Kelompok K, tetapi antara kelompok P1 dan P2 secara statistik tidak terdapat perbedaan yang bermakna ($P > 0.05$).

Pada tabel 2, dapat dilihat hasil kadar enzim katalase jaringan hati pada masing-masing kelompok tikus percobaan.

Tabel 2: Kadar enzim katalase jaringan hati dalam unit aktifitas / ml jaringan hati pada masing-masing kelompok tikus percobaan.

No	Kelompok		
	K	P1	P2
1.	735.394	726.758	729.485
2.	735.394	727.061	728.879
3.	733.697	727.061	728.879
4.	733.697	728.879	728.879
5.	733.697	727.970	729.182
Rata-rata	734.376	727.546	729.061

Dari hasil penelitian kelompok K (yang mendapatkan pelarut AFB₁ 0.2 ml p.g) mempunyai rata-rata kadar enzim katalase jaringan hati yang tinggi dibandingkan dengan rata-rata kadar enzim katalase jaringan hati baik pada kelompok P1 dan P2. Secara statistik perbedaan ini bermakna ($p < 0.05$), tetapi antara kelompok P1 dan P2 tidak terdapat perbedaan yang bermakna ($P > 0.05$).

Pada tabel 3 dapat dilihat hasil kadar lipid peroksida jaringan hati pada masing-masing kelompok.

Tabel 3: Kadar lipid peroksida jaringan hati dalam pg / ml jaringan hati pada masing-masing kelompok tikus percobaan.

No	Kelompok		
	K	P1	P2
1.	0.133	0.318	0.274
2.	0.104	0.402	0.255
3.	0.125	0.318	0.232
4.	0.129	0.305	0.275
5.	0.117	0.318	0.280
Rata-rata	0.122	0.332	0.263

Dari hasil penelitian didapatkan bahwa kelompok perlakuan P1 dan P2 mempunyai rata-rata kadar lipid peroksida yang tinggi dibandingkan dengan kelompok K (yang mendapatkan pelarut p.g). Secara statistik perbedaan ini sangat

bermakna ($p < 0.05$). Antara kelompok P1 dan P2 kadar lipid peroksida jaringan hati juga terdapat perbedaan yang bermakna ($p < 0.05$)

Pada tabel 4, dapat diketahui luas kerusakan sel hati akibat radikal bebas yang ditimbulkan AFB₁ dengan kelompok yang mendapat AFB₁ dan tulang rawan ikan hiu.

Tabel 4: Luas kerusakan sel hati dalam % pada masing-masing perlakuan P1 dan P2.

No	Kelompok	
	P1	P2
1.	48.53	29.97
2.	57.93	31.48
3.	51.06	39.78
4.	49.60	38.84
5.	50.05	40.04
Rata-rata	51.43	36.09

Dari hasil penelitian didapatkan bahwa rata-rata luas kerusakan sel hati pada kelompok P1 lebih tinggi dari kelompok P2. Dihitung secara statistik, ternyata perbedaan ini berbeda secara bermakna ($p < 0.005$).

Pembahasan.

AFB₁ merupakan bahan yang sangat toksik bagi tubuh. Didalam hati AFB₁ akan mengalami biotransformasi yang memerlukan sejumlah enzim, diantaranya adalah sitokrom P-450. Didalam siklus katalisi sitokrom P-450, lesi heme P-450 mengalami proses reduksi oksigen yang bersamaan dengan peningkatan substrat dan pengaktifan oksigen. Elektron yang dibutuhkan didonatur oleh NADPH (*Nicotinamide Adenine Dinucleotioida Phosphat*) melalui enzim flavoprotein reduktase. Rantai ini melibatkan 6 tahap reaksi. Pada reaksi rantai ini akan dihasilkan $O_2^{\cdot-}$ (*Superoxide*) dan H_2O_2 pada rantai ke 4 dan 5 yang merupakan radikal bebas.

Pada keadaan normal, tanpa induksi dari pembentukan radikal bebas, $O_2^{\cdot-}$ yang terbentuk akan segera dikatalisis oleh enzim superoksidase menjadi H_2O_2 dan O_2 . H_2O_2 yang terbentuk segera dikatalisis oleh enzim katalase menjadi H_2O + O_2 . Enzim SOD dan katalase merupakan enzim antioksidan tubuh. Tetapi karena terjadi paparan AFB₁ yang terus menerus, maka hati akan berusaha mendetoksifikasi AFB₁

dengan cara melakukan biotransformasi dengan menggunakan enzim sitokrom P-450. Akibat peningkatan biotransformasi dengan menggunakan enzim sitokrom P-450 ini, akan mengakibatkan pembentukan $O_2^{\bullet-}$ dan H_2O_2 . Hal ini akan dikompensasi timbul dengan peningkatan enzim SOD dan katalase, tetapi karena induksi pembentukan $O_2^{\bullet-}$ terjadi terus menerus, kedua enzim anti oksidan ini akan mengalami penurunan, sehingga pembentukan $O_2^{\bullet-}$ dan H_2O_2 tidak dapat dihindarkan. Akibatnya terjadi pembentukan radikal hidroksil (OH $^\bullet$) suatu bentuk radikal bebas yang sangat berbahaya bagi tubuh melalui reaksi Haber Weis

Pada keadaan dimana enzim anti oksidan sudah tidak mampu lagi menekan pembentukan radikal hidroksil, diperlukan antioksidan eksogen yang diharapkan dapat menekan pembentukan radikal hidroksil untuk menghindari kerusakan oksidatif jaringan hati lebih lanjut.

Tulang rawan ikan hiu telah terbukti bersifat angiogenesis serta dapat meningkatkan kemampuan sel Kupfer memfagosit benda asing dengan sifat lipofilik tulang rawan ikan hiu diharapkan dapat bersifat sebagai anti oksidan.

Didalam penelitian ini, didapatkan baik pada perlakuan P1 (yang mendapatkan AFB $_1$ 15 μ g/hari) maupun perlakuan P2 (yang mendapatkan AFB $_1$ 15 μ g/hari dan tulang rawan ikan hiu 2.5 mg/Kg BB/hari), enzim SOD dan katalase lebih rendah bila dibandingkan dengan kelompok K (yang mendapatkan pelarut AFB $_1$). Perbedaan ini secara statistik bermakna ($p < 0.05$). Hal ini disebabkan karena enzim-enzim ini sudah mengalami depresi akibat pembentukan $O_2^{\bullet-}$ dan H_2O_2 yang terus menerus akibat induksi AFB $_1$, sehingga kedua enzim ini tidak bisa lagi menetralkan pembentukan $O_2^{\bullet-}$ dan H_2O_2 . Bila dibandingkan secara statistik penurunan enzim SOD maupun katalase pada kelompok P1 dan P2 tidak bermakna ($p > 0.05$). Hal ini menunjukkan bahwa tulang rawan ikan hiu tidak dapat menstimulasi kedua enzim tersebut.

Akibat penurunan kedua enzim ini, maka akan terbentuk radikal hidroksil (OH $^\bullet$) yang menimbulkan kerusakan-kerusakan pada tiga senyawa yang penting untuk mempertahankan integritas sel.

OH $^\bullet$ yang terbentuk bila bereaksi dengan komponen asam lemak membran sel, maka akan terjadi reaksi rantai yang dikenal dengan peroksidasi lemak. Akhir dari reaksi rantai ini menimbulkan putusnya rantai asam lemak menjadi berbagai senyawa

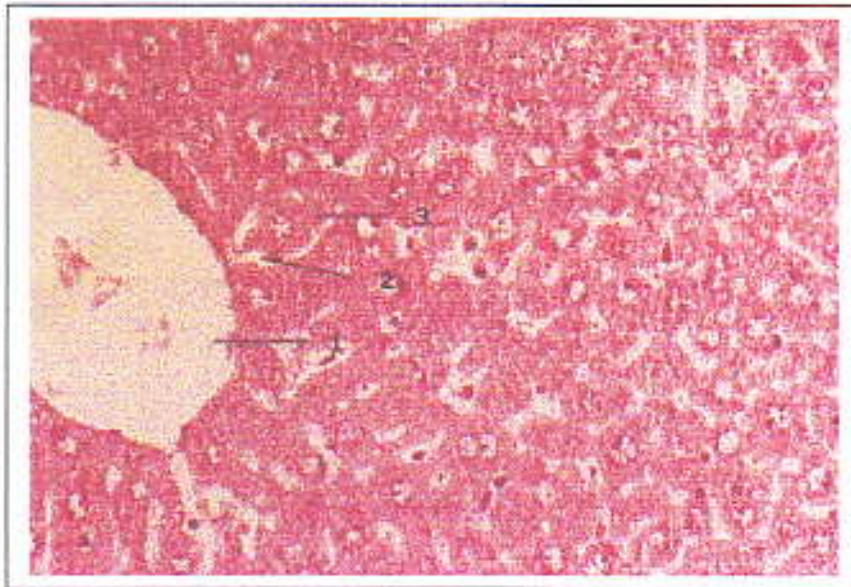
toksik terhadap sel seperti pembentukan MDA yang menyebabkan kerusakan dari membran sel.

Didalam penelitian ini didapatkan bahwa terjadi peningkatan pembentukan MDA baik pada perlakuan P1 maupun perlakuan P2. Bila dibandingkan dengan kelompok K, secara statistik perbedaan ini bermakna ($p < 0.05$). Ini menunjukkan bahwa radikal hidroksil sudah mulai merusak membran sel dengan menghasilkan MDA. Pada kelompok P1 peningkatan lebih besar dari kelompok P2. Secara statistik perbedaan ini bermakna ($p < 0.05$).

Dilihat dari kadar lipid peroksida hati, ternyata tulang rawan ikan hiu dapat menurunkan kadar lipid peroksida. Lipid peroksida yang terbentuk terjadi karena peningkatan kadar radikal hidroksil yang berasal dari superoksida dan H_2O_2 . Supaya tidak terjadi pembentukan radikal hidroksil diperlukan enzim SOD dan katalase. Ternyata pada penelitian ini tulang rawan ikan hiu tidak dapat menstimulasi pembentukan SOD dan katalase jaringan hati. Walaupun demikian terjadi penurunan oksidatif membran sel yang ditandai oleh menurunnya kadar MDA. Ini mungkin disebabkan tulang rawan ikan hiu bekerja sebagai antiosidan pemutus rantai yang mencegah terjadinya pembentukan MDA. Reaksi rantai terutama terjadi pada membran sel, dimana membran sel hanya bisa ditembus oleh senyawa lipofilik. Tulang rawan ikan hiu adalah senyawa lipofilik, karena itu kemungkinan kerjanya adalah memutus rantai radikal bebas pada membran sel.

Putusnya rantai asam lemak membran sel menyebabkan membran sel akan menjadi rusak, sehingga meningkatkan permeabilitas membran sel yang menyebabkan bahan-bahan yang semestinya tidak boleh melewati membran sel dapat secara bebas keluar masuk. Hal ini akan menyebabkan terjadinya metabolisme sel, penurunan ATP dan sintesis protein.

Pada penelitian ini pada kelompok K, terlihat gambaran histologis jaringan hati masih normal, dimana sel-sel hati tersusun secara radier dengan sitoplasma tanpa vakuola. Kromatin sel inti sel hati tampak jelas. Kanalis porta, sinusoid dan vena sentralis tampak jelas tanpa kelainan apapun. Hal ini dapat terlihat pada gambar 1

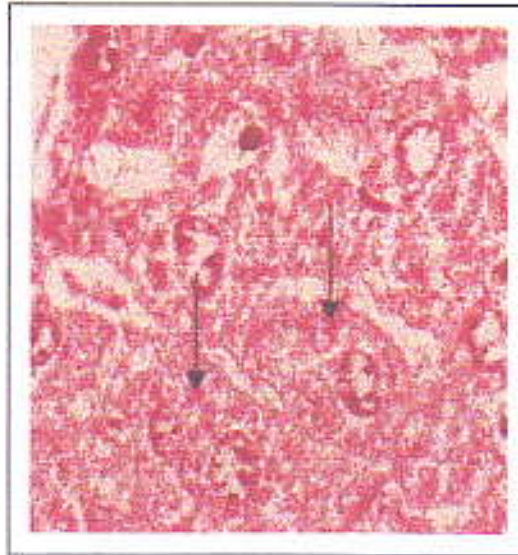


Gambar 1. Jaringan hati tikus dalam keadaan normal.

Sel-sel hati nampak berderet mengelilingi vena sentralis. 1. Vena Sentralis, 2. Sinusoid, 3. Sel Hati, (Pembesaran 400x)

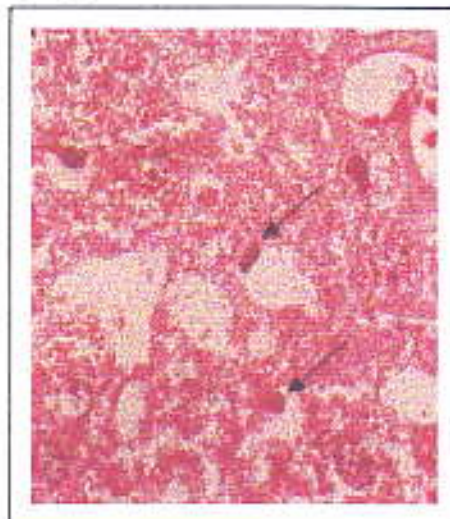
Pada kelompok perlakuan P1 dan P2, tampak sebagian sel-sel hati yang menyusun lobulus klasik sel hati rusak. Kerusakan ini tampak pada setiap lobulus. Sel-sel yang rusak mempunyai sitoplasma yang bervakuola dan sebagian tampak pecah. Inti piknosis dan ada yang bermitosis. Serbukun sel radang banyak ditemukan pada daerah sentra lobuler. Hal ini menunjukkan adanya respons inflamasi akibat paparan AFB₁.

Sebagian sel hati pada kelompok P1 dan P2 mengalami degenerasi hidropik (gambar 2). Degenerasi hidropik disebabkan karena penurunan ATP. Akibatnya sistem pompa Natrium tidak dapat berfungsi dengan baik, sehingga ion-ion natrium tidak berfungsi dengan baik, sehingga ion-ion natrium terakumulasi dalam sel, keadaan ini menyebabkan konsentrasi ion natrium dalam sel meningkat dan tekanan osmose dalam sel meningkat. Hal ini akan menyebabkan pembengkakan organanel-organanel seluler.



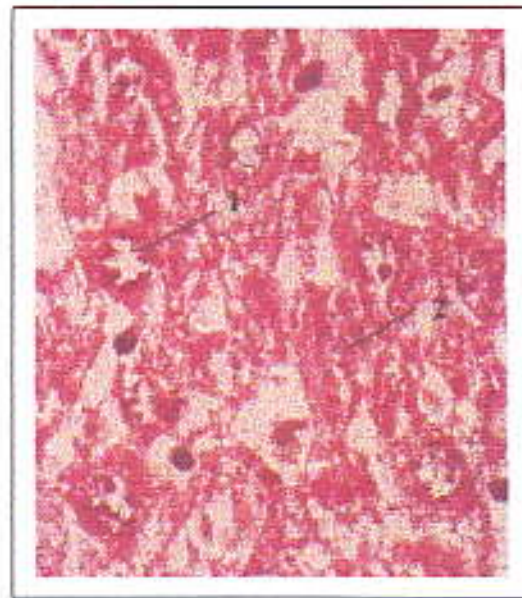Gambar 2. Sel-sel hati nampak mengalami degenerasi keruh dan mengalami inflamasi. Sitoplasma nampak bergranula kasar tidak homogen (tanda panah), (Pembesaran 1000x).

Didalam penelitian ini juga sebagian sel hati mengalami perlemakan (gambar 3) baik pada kelompok P1 dan P2. Lemak dalam hati menunjukkan bahwa terdapat ketidak seimbangan kadar lemak didalam dan diluar sel hati akibat gangguan metabolisme, sehingga pembentukan lipoprotein terganggu. Akibatnya trigliserida tertimbun dan tidak dapat dikeluarkan dari dalam sel, dimana dibawah mikroskop terlihat seperti vakuola yang berisi lemak.



Gambar 3. Sel-sel hati mengalami degenerasi lemak. Nukleus nampak memipih dan terdesak ke tepi sel oleh vakuola besar yang berisi lemak (tanda panah), (perbesaran 1000x).

Nekrosis sel hati juga ditemukan pada kelompok P1 dan P2 dimana tidak terlihat lagi membran sel; sedangkan nukleus mengalami perubahan karioreksis sampai kariolisis (Gambar 4). Nekrosis juga terjadi disebabkan oleh karena pecahnya mitokondria, membran sel, membran nukleus dan retikulum endoplasma. Akibatnya respirasi seluler terhenti, dan akan menimbulkan kematian sel hati.



Gambar 4. Sel-sel hati yang mengalami nekrosis. Membran sel telah hilang. Nukleous sel hati mengalami perubahan antara lain : 1. Karioreksis, 2. Kariolisis. (Pembesaran 1000x).

Bila dibandingkan kerusakan sel hati yang terjadi pada perlakuan P1 dan P2, didapatkan bahwa secara statistik luas kerusakan ini bermakna ($p < 0.05$). Ini menunjukkan bahwa tulang rawan ikan hiu dapat mencegah kerusakan sel hati .

KESIMPULAN DAN SARAN

Kesimpulan

- a. Tulang rawan ikan hiu dengan dosis 2.5 mg/Kg BB ternyata dapat menurunkan kerusakan oksidatif sel hati tikus percobaan, walaupun tidak dapat meningkatkan kadar enzim SOD dan katalase hati.
- b. Kemungkinan tulang rawan ikan hiu bekerja sebagai anti oksidan pemutus rantai mengingat sifatnya yang lipofilik.

Saran.

Diperlukan penelitian-penelitian biomolekuler untuk mengetahui pengaruh tulang rawan ikan hiu terhadap kerusakan oksidatif DNA yang terjadi akibat paparan AFB₁, sehingga akan dapat menambah kelengkapan efek tulang rawan ikan hiu didalam terapi kanker.

DAFTAR PUSTAKA

1. Dickens, FJ and Waynforth, N.B. 1966. Oral subcutaneous and intratracheal administration of carcinogenesis lactones and related substances : the intratracheal administration of cigarette tar in the rat. *Br. J. Cancer*, 20 : 134-44.7.
2. Eaton, L.D, Gallagher, E.P. 1994. Mechanisms of aflatoxin carcinogenesis. *Annu. Rev. Pharmacol. Toxicol.* 34 : 135 - 72.
3. Fufa, H, Urga, K, 1996. Screening of aflatoxins in shiro and ground red pepper in Addis Ababa. *Ethiop Med J oct* ; 34(4) : 243-9.9.
4. Hafez, A. Al, Saber, S. M, 1993. Mycoflora and mycotoxin of hazelnut (*Corylus Avellana L*) and walnut (*Juglans regia L*) seeds in Egypt. *Zentralbe Mikrobiol* ; 148 (2) : 137-47.
5. Halliwell, B, Gutteridge, J.M.C, 1999. Free radicals in biology and medicine. Oxford University Press. New York : 687 -702.15.
6. Kew, CM, 1994. Epidemiology of Hepatocellular Carcinoma in Nishioka. K : Uiral hepatitis and Liver Disease. Springer Verlag Tokyo ; 681 -4.
7. Miller, E, C, 1978. Some current perspective on chemical carcinogenesis in humans and experimental animals. *Cancer. Res*, 38 : 1979.
8. Phillips, D. L, Jourtee, D.M, Searles, S, 1976. Presence of Aflatoxin B₁ in Human liver in the United States. *Toxicol. Appl. Pharmacol.* 36 : 403-6.
9. Preedy, V. R, Reilly, M. E, Mantle, D, Peters, T. J, 1998. Oxidative damage in liver disease. *JFCC*; 10(1) : 16-19.
10. Real Life. What is shark cartilage. Diakses dari <http://www.reallife.com/whatishk.html>. 1997, Januari.
11. Real Life. Shark cartilage and cancer. Diakses dari <http://www.reallife.com/cancer.html>. 1999, Oktober.
12. Real Life. Shark don't get cancer. Diakses dari <http://www.reallife.com/whatishk.html>. 1997, Januari.
13. Real Life. The Latest development in shark cartilage technology. Diakses dari <http://www.reallife.com/cancer.html>. 1999, January.
14. Shank, R. C et al, 1992. Contamination of Food with aflatoxins. *Toxical*, 10 : 181-91.
15. Shen, H.M, Shi, C, J, Phee, H, Ong, c.N, 1994, Aflatoxin B₁ induced lipid peroxidation inratliver. *Toxical apple. Pharmacol* ; 127(1) : 145-50.

16. Shen - HM, Ong - CN, Lee - BL, Shi - CY, 1995. Aflatoxin B₁ Induced 8 - hydroxy deoxyguanosine formation in rat hepatic DNA. *Carcinogenesis*. Feb; 16(2) : 419-22.
17. Sherlock, S. 1995. Tumor Hati dalam Penyakit Hati dan Sistem saluran empedu. Alih bahasa Andrianto P. Widya Medika, Jakarta - 597 - 631.
18. Shun, Z-Y, 1995. Primary Journal prevention of hepatocelular carcinoma. *Journal of gastroentero logg and hepatology* ; 10 : 674-82.
19. Suryohudoyo, P, 2000. Oksidan, Antioksidan dan radikal bebas. Kapita Selektu Ilmu Kedokteran Molekuler. Info Medika. Jakarta : 31-47
20. Soerjodibroto, W.S, 1978. Pelbagai mikotoksin dalam makanan dan penyakit hati. Kumpulan Naskah Ilmiah Simposium Nasional Penyakit Hati Menahun. Jakarta 71-74.
21. Tabata, S et al, 1993. Aflatoxin Contamination in foods and food stuffs in Tokyo : 1986-1990. *Journal of AOAC International* : 76(1) : 32-35.
22. Tong, M.O, 1980. Aflatoxin mutagenesis. *Mutation research*; 32 : 35-53.
23. Wang, C,J, Hsu, J.D, Lin, J.K, 1991. Suppression of aflatoxin B₁ - induced hepatotoxic lessions by cuerccetin. *Carcinogenesis* ; 12 (10) : 1807 1-